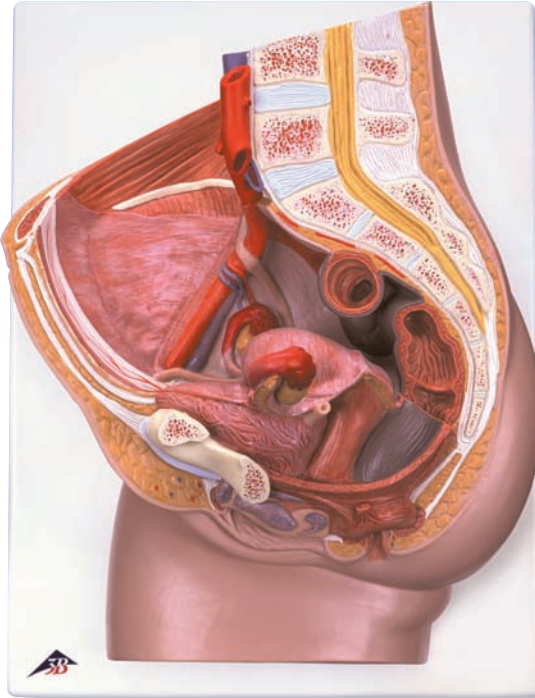
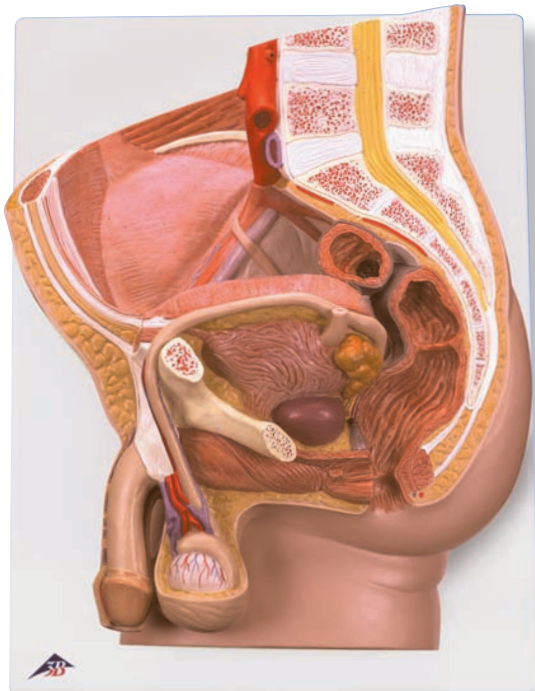




...going one step further



H10



H11

H10

H11

H10

- 1 Discus intervertebralis
- 2 Vertebra lumbalis
- 3 Medulla spinalis
- 4 Processus spinosus
- 5 A. iliaca interna
- 6 Colon sigmoideum
- 7 Uterus, cavitas
- 8 Cervix uteri, portio supravaginalis
- 9 Rectum, plica transversa
- 10 Os coccygis (Vertebrae coccygeae I-IV)
- 11 Uterus, ostium
- 12 Rectum, ampulla
- 13 Lig. anococcygeum
- 14 M. sphincter ani externus
- 15 M. sphincter ani internus
- 16 Vagina
- 17 Labium minus pudendi
- 18 Labium majus pudendi
- 19 Clitoris, corpus cavernosum
- 20 Urethra feminina
- 21 Symphysis pubica (discus interpubicus)
- 22 Vesica urinaria
- 23 Uterus, fundus
- 24 V. iliaca externa
- 25 A. iliaca externa
- 26 V. ovarica
- 27 A. ovarica
- 28 A. mesenterica inferior
- 29 A. renalis
- 30 Aorta, pars abdominalis
- 31 V. cava inferior
- 32 Crista iliaca
- 33 Ovarium
- 34 Uterus, facies intestinalis
- 35 Ureter sinister
- 36 Vagina
- 37 M. sphincter ani externus
- 38 Glandula vestibularis major (BARTHOLINI)
- 39 Vagina, bulbus vaginae
- 40 Clitoris
- 41 Os pubis
- 42 Vesica urinaria
- 43 Uterus, lig. teres
- 44 V. iliaca externa
- 45 A. iliaca externa
- 46 Peritoneum viscerale
- 47 Ureter dexter
- 48 M. rectus abdominis
- 49 Tuba uterina (Salpinx)
- 50 Uterus
- 51 Tuba uterina, ampulla
- 52 Ovarium, lig. proprium
- 53 Uterus, lig. teres
- 54 M. rectus abdominis
- 55 Ureter
- 56 M. obliquus externus abdominis
- 57 M. obliquus internus abdominis
- 58 M. transversus abdominis
- 59 Ren, pelvis
- 60 Ren, cortex
- 61 M. latissimus dorsi
- 62 M. quadratus lumborum
- 63 M. psoas major
- 64 M. erector spinae
- 65 M. psoas minor
- 66 Ovarium, lig. proprium
- 67 Ovarium

Latin

H11

- 1 Discus intervertebralis
- 2 Vertebra lumbalis
- 3 Medulla spinalis
- 4 Processus spinosus
- 5 A. iliaca interna
- 6 Colon sigmoideum
- 7 Vesica urinaria, tunica muscularis
- 8 Vesica urinaria, fundus
- 9 Os coccygis (Vertebrae coccygeae I-IV)
- 10 Urethra, ostium internum
- 11 Prostata, utriculus
- 12 Lig. anococcygeum
- 13 M. sphincter ani externus
- 14 M. sphincter ani internus
- 15 Rectum, ampulla
- 16 Epididymis, cauda
- 17 M. cremaster
- 18 Testis
- 19 Epididymis, caput
- 20 Urethra masculina, ostium externum
- 21 Penis, corpus cavernosum
- 22 Urethra masculina, pars spongiosa
- 23 Penis, corpus spongiosum
- 24 Urethra masculina, pars prostatica
- 25 Symphysis pubica (discus interpubicus)
- 26 Rectum, plica transversa
- 27 Vesica urinaria, apex
- 28 A. iliaca externa
- 29 V. iliaca externa
- 30 Ureter dexter
- 31 A. mesenterica inferior
- 32 Aorta, pars abdominalis
- 33 A. renalis
- 34 Crista iliaca
- 35 Vesica urinaria
- 36 Ductus deferens
- 37 Ureter sinister
- 38 Vesicula seminalis
- 39 Vesica urinaria, tunica muscularis
- 40 Prostata
- 41 M. bulbospongiosus
- 42 Epididymis, caput
- 43 Epididymis, cauda
- 44 Scrotum
- 45 Testis
- 46 Penis, glans
- 47 Penis
- 48 Plexus pampiniformis
- 49 A. testicularis
- 50 Os pubis
- 51 Peritoneum viscerale
- 52 M. rectus abdominis
- 53 Vesica urinaria
- 54 Ductus deferens
- 55 Ureter dexter
- 56 A. testicularis dextra
- 57 V. testicularis dextra
- 58 M. rectus abdominis
- 59 M. obliquus externus abdominis, aponeurosis
- 60 M. obliquus internus abdominis
- 61 M. transversus abdominis
- 62 Ren, pelvis
- 63 Ren, cortex
- 64 M. quadratus lumborum
- 65 M. latissimus dorsi
- 66 M. erector spinae
- 67 M. psoas major

Pelvic Sections

English

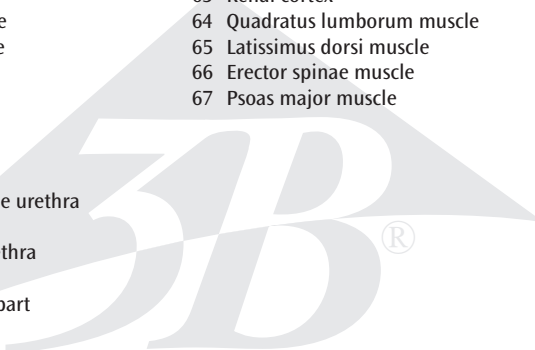
H10

Female Pelvis, 2-part

- 1 Intervertebral disc
- 2 Lumbar vertebra
- 3 Spinal marrow
- 4 Spinous process
- 5 Internal iliac artery
- 6 Sigmoid colon (pelvic colon)
- 7 Uterine cavity
- 8 Supravaginal part of cervix uteri
- 9 Transverse rectal fold
- 10 Coccygeal bone
- 11 Opening of uterus
- 12 Rectal ampulla
- 13 Anococcygeal ligament
- 14 Sphincter ani externus muscle
- 15 Sphincter ani internus muscle
- 16 Vagina
- 17 Lesser pudendal lip
- 18 Greater pudendal lip
- 19 Cavernous body of clitoris
- 20 Feminine urethra
- 21 Pubic symphysis
- 22 Bladder
- 23 Fundus of uterus
- 24 External iliac vein
- 25 External iliac artery
- 26 Ovarian vein
- 27 Ovarian artery
- 28 Inferior mesenteric artery
- 29 Renal artery
- 30 Abdominal aorta
- 31 Inferior vena cava
- 32 Crest of ilium
- 33 Ovary
- 34 Intestinal surface of uterus
- 35 Left ureter
- 36 Vagina
- 37 Sphincter ani externus muscle
- 38 Greater vestibular gland (BARTHOLINI)
- 39 Vestibula of vagina
- 40 Clitoris
- 41 Pubic bone
- 42 Bladder
- 43 Round ligament of uterus
- 44 External iliac vein
- 45 External iliac artery
- 46 Visceral peritoneum
- 47 Right ureter
- 48 Rectus abdominis muscle
- 49 Ovarian canal (uterine tube)
- 50 Uterus
- 51 Ampulla of uterine tube
- 52 Ovarian ligament
- 53 Round ligament of uterus
- 54 Rectus abdominis muscle
- 55 Ureter
- 56 Obliquus externus abdominis muscle
- 57 Obliquus internus abdominis muscle
- 58 Transversus abdominis muscle
- 59 Renal pelvis
- 60 Renal cortex
- 61 Latissimus dorsi muscle
- 62 Quadratus lumborum muscle
- 63 Psoas major muscle
- 64 Erector spinae muscle
- 65 Psoas minor muscle
- 66 Ovarian ligament
- 67 Ovary

H11

Male Pelvis, 2-part

- 
- 1 Intervertebral disc
 - 2 Lumbar vertebra
 - 3 Spinal marrow
 - 4 Spinous process
 - 5 Internal iliac artery
 - 6 Sigmoid colon (pelvic colon)
 - 7 Muscular coat of bladder
 - 8 Fundus of bladder (Vortex of bladder)
 - 9 Coccygeal bone
 - 10 Internal urethral orifice
 - 11 Prostatic utricle
 - 12 Anococcygeal ligament
 - 13 Sphincter ani externus muscle
 - 14 Sphincter ani internus muscle
 - 15 Rectal ampulla
 - 16 Cauda of epididymis
 - 17 Cremaster muscle
 - 18 Testis
 - 19 Head of epididymis
 - 20 External opening of masculine urethra
 - 21 Cavernous body of penis
 - 22 Spongy part of masculine urethra
 - 23 Spongy body of penis
 - 24 Masculine urethra, prostatic part
 - 25 Pubic symphysis
 - 26 Transverse rectal fold
 - 27 Apex of urinary bladder
 - 28 External iliac artery
 - 29 External iliac vein
 - 30 Right ureter
 - 31 Inferior mesenteric artery
 - 32 Abdominal aorta
 - 33 Renal artery
 - 34 Crest of ilium
 - 35 Bladder
 - 36 Deferent duct (spermatic duct)
 - 37 Left ureter
 - 38 Seminal vesicle
 - 39 Muscular coat of bladder
 - 40 Prostate
 - 41 Bulbospongiosus muscle
 - 42 Head of epididymis
 - 43 Cauda of epididymis
 - 44 Scrotum
 - 45 Testis
 - 46 Glans of penis
 - 47 Penis
 - 48 Spermatic plexus
 - 49 Testicular artery
 - 50 Pubic bone
 - 51 Visceral peritoneum
 - 52 Rectus abdominis muscle
 - 53 Bladder
 - 54 Deferent duct (spermatic duct)
 - 55 Right ureter
 - 56 Right testicular artery
 - 57 Right testicular vein
 - 58 Rectus abdominis muscle
 - 59 Aponeurosis of obliquus externus abdominis muscle
 - 60 Obliquus internus abdominis muscle
 - 61 Transversus abdominis muscle
 - 62 Renal pelvis
 - 63 Renal cortex
 - 64 Quadratus lumborum muscle
 - 65 Latissimus dorsi muscle
 - 66 Erector spinae muscle
 - 67 Psoas major muscle

Beckenschnitte

Deutsch

H10

Weibliches Becken, 2-teilig

- 1 Zwischenwirbelscheibe, Bandscheibe
- 2 Lendenwirbel
- 3 Rückenmark
- 4 Dornfortsatz
- 5 Innere Beckenschlagader
- 6 S-förmiger Dickdarm
- 7 Gebärmutterhöhle
- 8 Gebärmutterhals, portio supravaginalis
- 9 Zirkuläre Enddarmfalte
- 10 Steißbein
- 11 Gebärmuttermund
- 12 Erweiterung des Enddarmes
- 13 After-Steißbeinband
- 14 Äußerer Afterschließmuskel
- 15 Innerer Afterschließmuskel
- 16 Scheide
- 17 Kleine Schamlippe
- 18 Große Schamlippe
- 19 Kitzlerschwellkörper
- 20 Weibliche Harnröhre
- 21 Schamfuge
- 22 Harnblase
- 23 Gebärmuttergrund
- 24 Äußere Beckenvene
- 25 Äußere Beckenschlagader
- 26 Eierstockvene
- 27 Eierstocksschlagader
- 28 Untere Gekröseschlagader
- 29 Nierenschlagader
- 30 Bauchteil der Hauptschlagader
- 31 Untere Hohlvene
- 32 Darmbeinkamm
- 33 Eierstock
- 34 Gebärmutter, der Darmfläche zugewandte Seite
- 35 Linker Harnleiter
- 36 Scheide
- 37 Äußerer Afterschließmuskel
- 38 Glandula vestibularis major (BARTHOLINI)
- 39 Scheidenvorhofschwellkörper
- 40 Kitzler
- 41 Schambein
- 42 Harnblase
- 43 Rundes Gebärmutterband
- 44 Äußere Beckenvene
- 45 Äußere Beckenschlagader
- 46 Bauchfell, Eingeweideüberzug
- 47 Rechter Harnleiter
- 48 Gerader Bauchmuskel
- 49 Eileiter
- 50 Gebärmutter
- 51 Erweiterung des Eileiters
- 52 Eierstockband
- 53 Rundes Gebärmutterband
- 54 Gerader Bauchmuskel
- 55 Harnleiter
- 56 Äußerer schräger Bauchmuskel
- 57 Innerer schräger Bauchmuskel
- 58 Querer Bauchmuskel
- 59 Nierenbecken
- 60 Nierenrinde
- 61 Breitester Rückenmuskel
- 62 Viereckiger Lendenmuskel
- 63 Großer Lendenmuskel
- 64 Aufrichter der Wirbelsäule
- 65 Kleiner Lendenmuskel
- 66 Eierstockband
- 67 Eierstock

H11

Männliches Becken, 2-teilig

- 
- 1 Zwischenwirbelscheibe, Bandscheibe
 - 2 Lendenwirbel
 - 3 Rückenmark
 - 4 Dornfortsatz
 - 5 Innere Beckenschlagader
 - 6 S-förmiger Dickdarm
 - 7 Harnblase, Muskelschicht
 - 8 Blasengrund
 - 9 Steißbein
 - 10 Innere Harnröhrenöffnung
 - 11 Vorsteherdrüse, Utrikulus
 - 12 After-Steißbeinband
 - 13 Äußerer Afterschließmuskel
 - 14 Innerer Afterschließmuskel
 - 15 Erweiterung des Enddarmes
 - 16 Nebenhoden, Schwanz
 - 17 Hodenheber
 - 18 Hoden
 - 19 Nebenhoden, Kopf
 - 20 Harnröhrenmündung (des Mannes)
 - 21 Gliederschwellkörper
 - 22 Männliche Harnröhre, spongioser Teil
 - 23 Harnröhrenschwellkörper
 - 24 Männliche Harnröhre, Vorsteherdrüsenteil
 - 25 Schamfuge
 - 26 Zirkuläre Enddarmfalte
 - 27 Harnblasenspitze
 - 28 Äußere Beckenschlagader
 - 29 Äußere Beckenvene
 - 30 Rechter Harnleiter
 - 31 Untere Gekröseschlagader
 - 32 Bauchteil der Hauptschlagader
 - 33 Nierenschlagader
 - 34 Darmbeinkamm
 - 35 Harnblase
 - 36 Samenleiter
 - 37 Linker Harnleiter
 - 38 Samenbläschen
 - 39 Harnblase, Muskelschicht
 - 40 Vorsteherdrüse
 - 41 Schwellkörpermuskel
 - 42 Nebenhoden, Kopf
 - 43 Nebenhoden, Schwanz
 - 44 Hodensack
 - 45 Hoden
 - 46 Eichel
 - 47 Penis
 - 48 Hodenvenengeflecht
 - 49 Hodenschlagader
 - 50 Schambein
 - 51 Bauchfell, Eingeweideüberzug
 - 52 Gerader Bauchmuskel
 - 53 Harnblase
 - 54 Samenleiter
 - 55 Rechter Harnleiter
 - 56 Rechte Hodenschlagader
 - 57 Rechte Hodenvene
 - 58 Gerader Bauchmuskel
 - 59 Äußerer schräger Bauchmuskel, Aponeurose
 - 60 Innerer schräger Bauchmuskel
 - 61 Querer Bauchmuskel
 - 62 Nierenbecken
 - 63 Nierenrinde
 - 64 Viereckiger Lendenmuskel
 - 65 Breitester Rückenmuskel
 - 66 Aufrichter der Wirbelsäule
 - 67 Großer Lendenmuskel

Secciones de la Pelvis

Español

H10

Pelvis femenina, 2 piezas

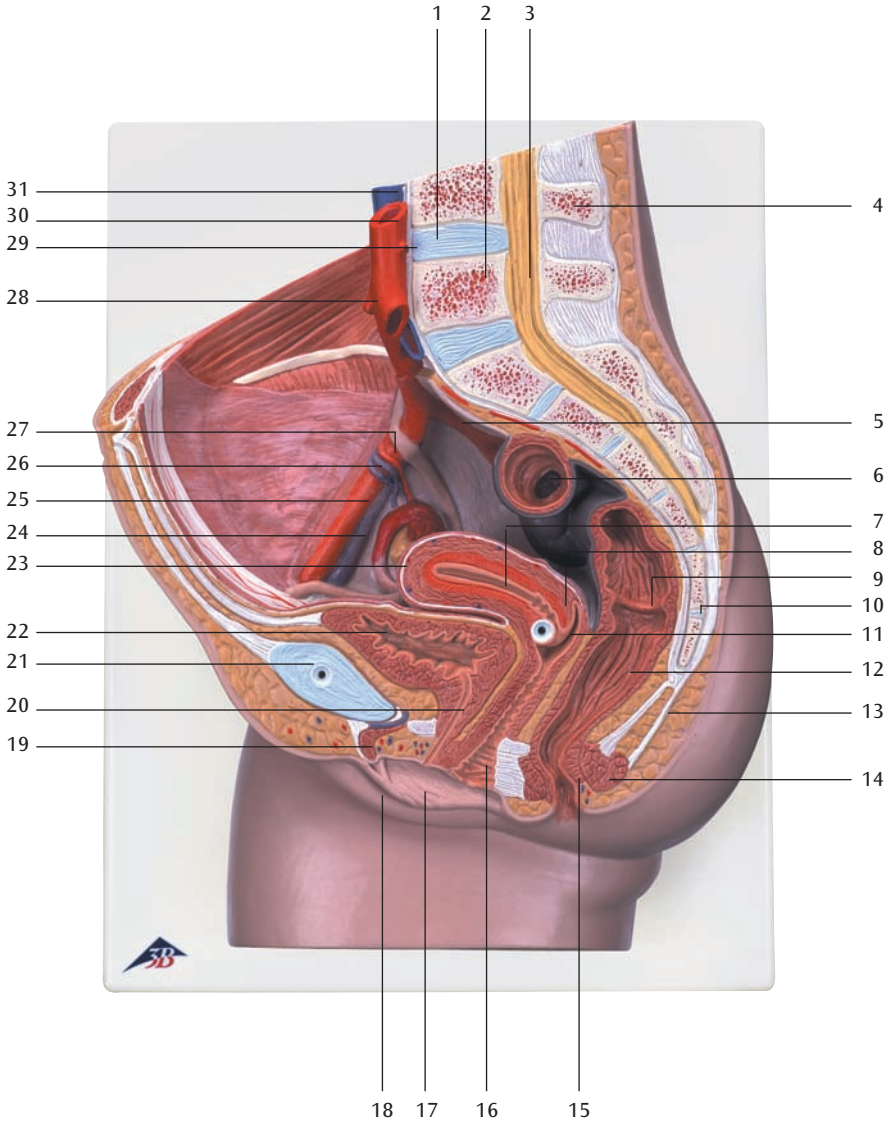
- 1 Disco intervertebral
- 2 Vértebra lumbar
- 3 Médulla espinal
- 4 Apófisis espinosa
- 5 A. ilíaca interna
- 6 Colon sigmoide
- 7 Útero, cavidad
- 8 Cuello del útero, porción supravaginal
- 9 Recto, pliegue transversal
- 10 Hueso coccígeo (vétrebras coccígeas)
- 11 Útero, orificio
- 12 Recto, ampolla
- 13 Lig. anococcígeo
- 14 M. esfínter externo del ano
- 15 M. esfínter interno del ano
- 16 Vagina
- 17 Labio minor
- 18 Labio mayor
- 19 Clítoris, cuerpo cavernosum
- 20 Uretra femenina
- 21 Sínfisis púbica (disco interpúbico)
- 22 Vejiga urinaria
- 23 Útero, fondo
- 24 V. ilíaca externa
- 25 A. ilíaca externa
- 26 V. ovárica
- 27 A. ovárica
- 28 A. mesentérica inferior
- 29 A. renal
- 30 Aorta, porción abdominal
- 31 V. cava inferior
- 32 Cresta ilíaca
- 33 Ovario
- 34 Útero, cara intestinal
- 35 Uréter izquierdo
- 36 Vagina
- 37 M. esfínter externo del ano
- 38 Glándula vestibular mayor (BARTHOLINI)
- 39 Bulbo de la vagina
- 40 Clítoris
- 41 Hueso pubis
- 42 Vejiga urinaria
- 43 Útero, ligamento redondo
- 44 V. ilíaca externa
- 45 A. ilíaca externa
- 46 Peritoneo visceral
- 47 Uréter derecho
- 48 M. recto del abdomen
- 49 Trompa uterina (salpinx)
- 50 Útero
- 51 Trompa uterina, ampolla
- 52 Ovario, lig. propio
- 53 Útero, ligamento redondo
- 54 M. recto del abdomen
- 55 Uréter
- 56 M. oblicuo externo del abdomen
- 57 M. oblicuo interno del abdomen
- 58 M. transverso del abdomen
- 59 Riñón, pelvis
- 60 Riñón, corteza
- 61 M. latísimo del dorso
- 62 M. cuadrado lumbar
- 63 M. psoas mayor
- 64 M. erector de la espina dorsal
- 65 M. psoas menor
- 66 Ovario, lig. propio
- 67 Ovario

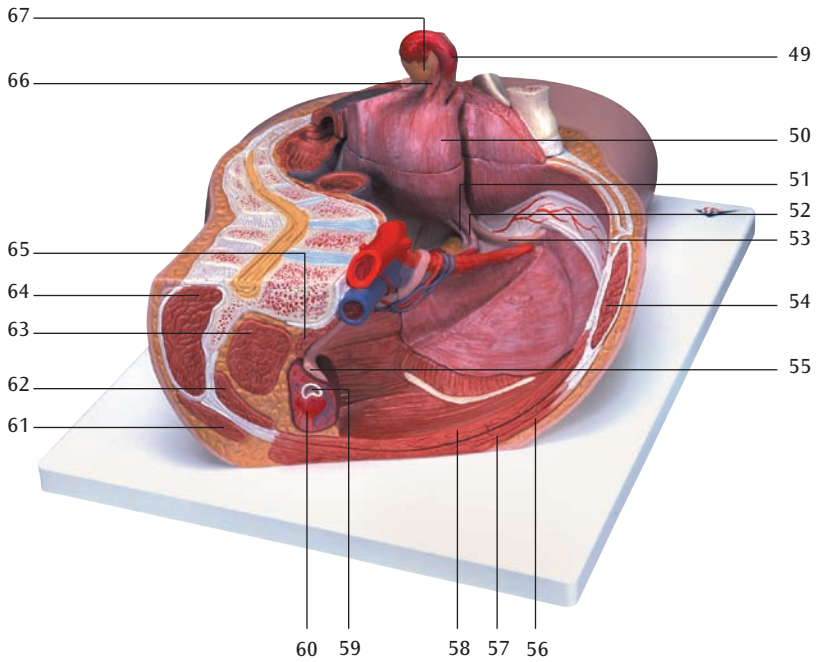
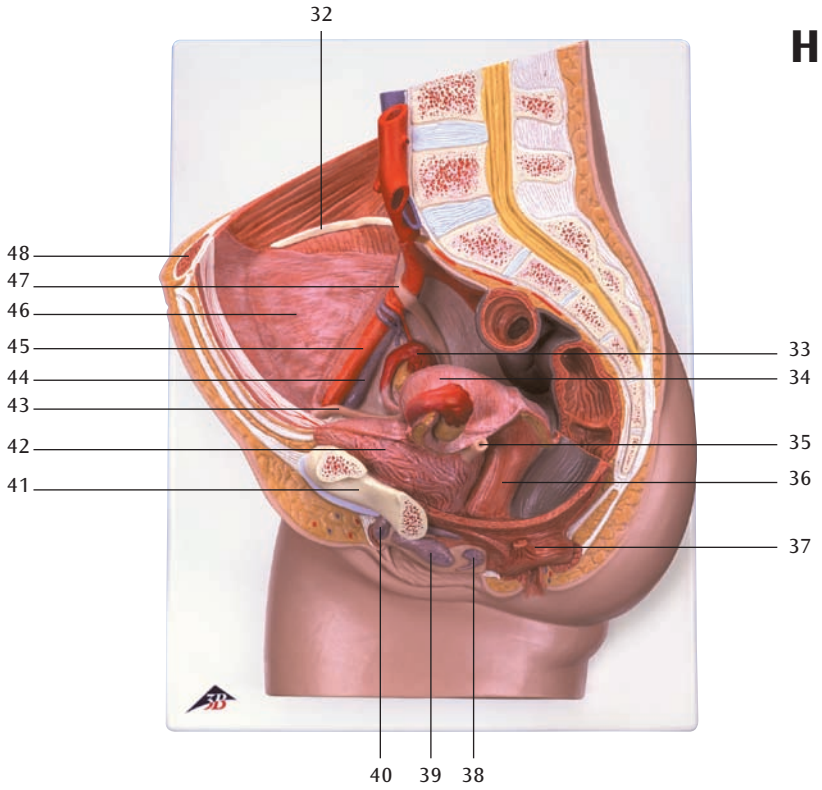
H11

Pelvis masculina, 2 piezas

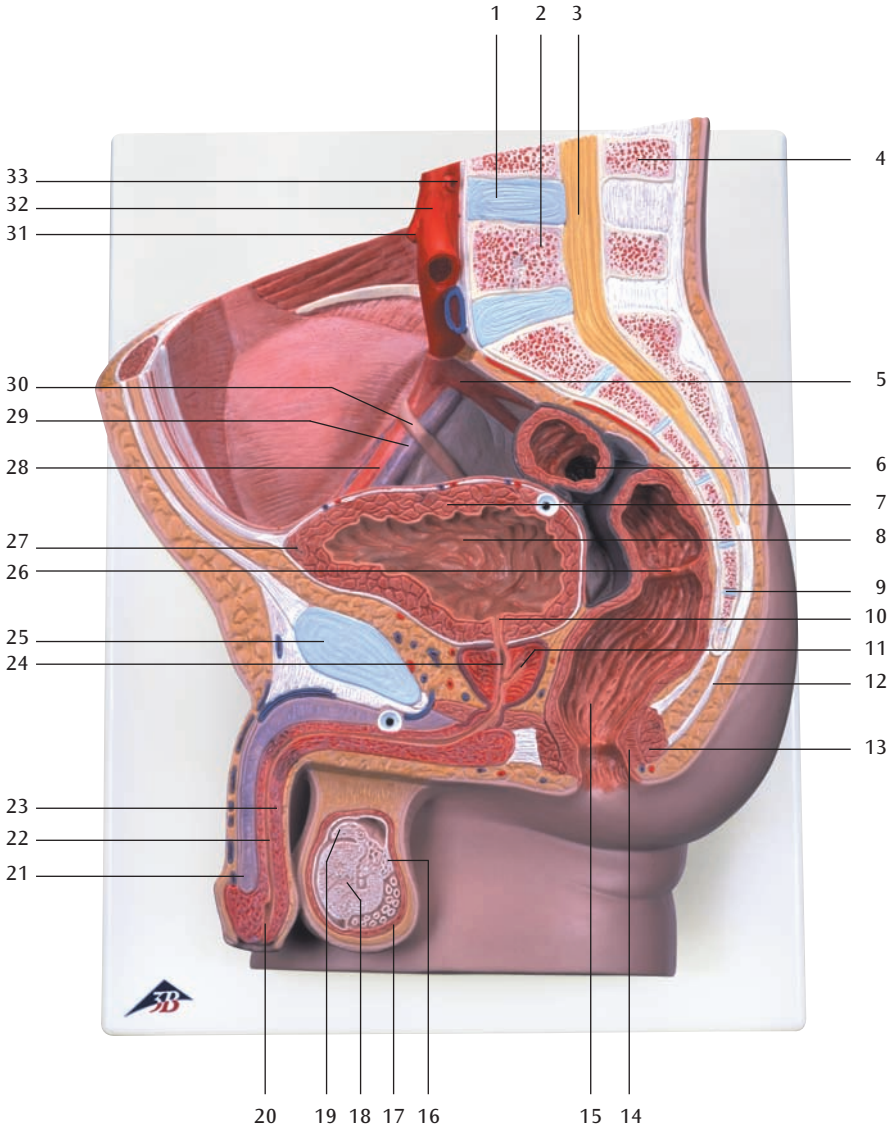
- 1 Disco intervertebral
- 2 Vértebra lumbar
- 3 Médulla espinal
- 4 Apófisis espinosa
- 5 A. ilíaca interna
- 6 Colon sigmoide
- 7 Vejiga urinaria, túnica muscular
- 8 Vejiga urinaria, fondo
- 9 Hueso coccígeo (vértebras coccígeas)
- 10 Uretra, orificio interno
- 11 Próstata, utrículo
- 12 Lig. anococcígeo
- 13 M. esfínter externo del ano
- 14 M. esfínter interno del ano
- 15 Recto, ampolla
- 16 Cola del epidídimo
- 17 M. cremáster
- 18 Testículo
- 19 Cabeza del epidídimo
- 20 Uretra masculina, ostium externo
- 21 Pene, cuerpo cavernoso
- 22 Uretra masculina, porción esponjosa
- 23 Pene, cuerpo esponjoso
- 24 Uretra masculina, porción prostática
- 25 Sínfisis púbica (disco interpúbico)
- 26 Recto, pliegue transversal
- 27 Vejiga urinaria, vértice
- 28 A. ilíaca externa
- 29 V. ilíaca externa
- 30 Uréter derecho
- 31 A. mesentérica inferior
- 32 Aorta, porción abdominal
- 33 A. renal
- 34 Cresta ilíaca
- 35 Vejiga urinaria
- 36 Conducto deferente
- 37 Uréter izquierdo
- 38 Vesícula seminal
- 39 Vejiga urinaria, túnica muscular
- 40 Próstata
- 41 M. bulboesponjoso
- 42 Cabeza del epidídimo
- 43 Cola del epidídimo
- 44 Escroto
- 45 Testículo
- 46 Pene, glande
- 47 Pene
- 48 Plexo pampiniforme
- 49 A. testicular
- 50 Hueso pubis
- 51 Peritoneo visceral
- 52 M. recto del abdomen
- 53 Vejiga urinaria
- 54 Conducto deferente
- 55 Uréter derecho
- 56 A. testicular derecha
- 57 V. testicular derecha
- 58 M. recto del abdomen
- 59 M. oblicuo externo del abdomen, aponeurosis
- 60 M. oblicuo interno del abdomen
- 61 M. transverso del abdomen
- 62 Riñón, pelvis
- 63 Riñón, corteza
- 64 M. cuadrado lumbar
- 65 M. latísimo del dorso
- 66 M. erector de la espina dorsal
- 67 M. psoas mayor

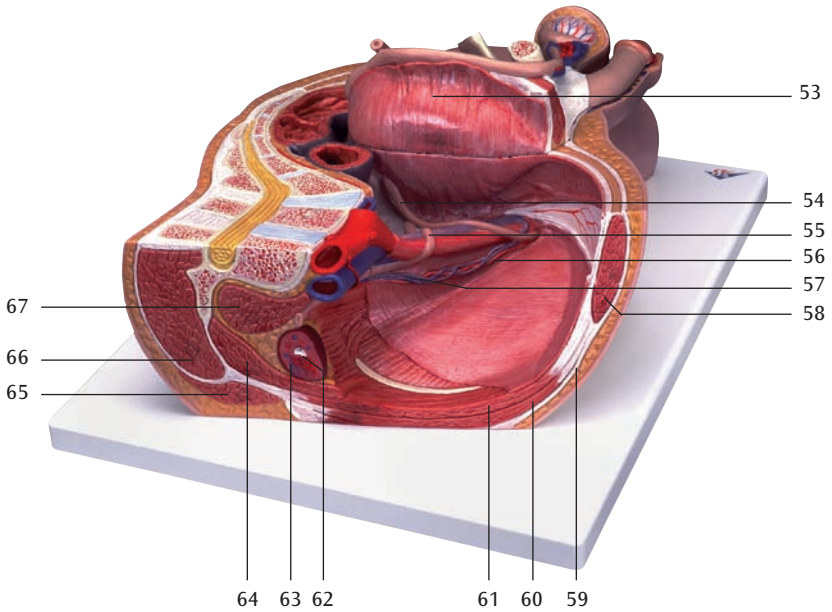
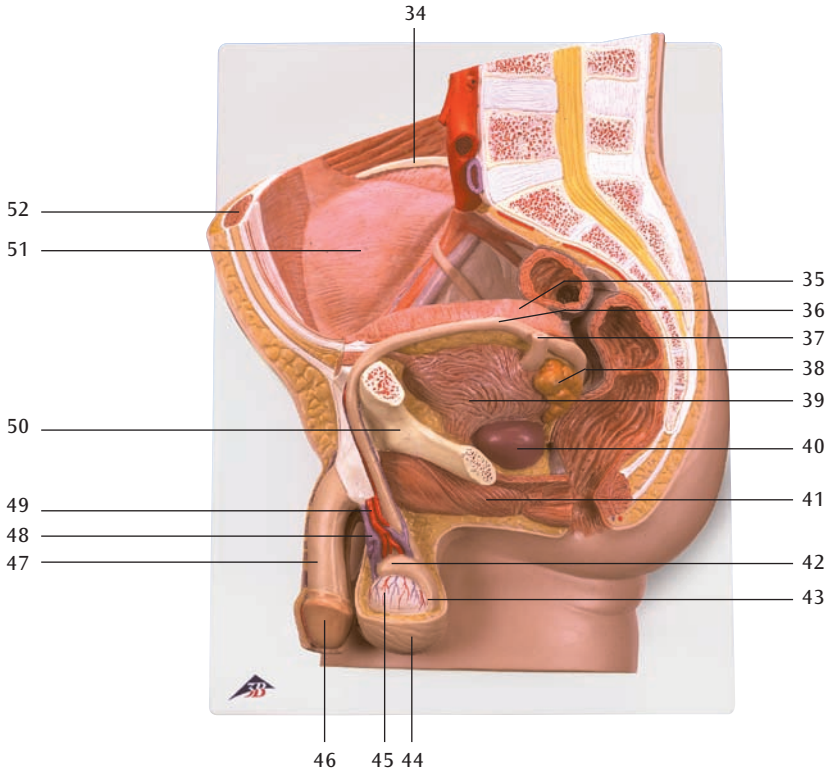
H10





H11





Coupes du Bassin

Français

H10

Bassin féminin, en 2 parties

- 1 Disque intervertébral
- 2 Vertèbre lombaire
- 3 Moelle épinière
- 4 Apophyse spinale
- 5 Artère iliaque interne
- 6 Côlon sigmoïde
- 7 Utérus, cavité
- 8 Col de l'utérus, portion sus-vaginale
- 9 Rectum, pli transverse
- 10 Coccyx (vertèbres coccygiennes I-IV)
- 11 Utérus, orifice
- 12 Rectum, ampoule
- 13 Ligament anococcygien
- 14 Muscle sphincter externe de l'anus
- 15 Muscle sphincter interne de l'anus
- 16 Vagin
- 17 Petite lèvre vulvaire
- 18 Grande lèvre vulvaire
- 19 Clitoris, corps caverneux
- 20 Ureètre féminin
- 21 Symphyse pubienne (disque interpubien)
- 22 Vésicule urinaire
- 23 Utérus, fond
- 24 Veine iliaque externe
- 25 Artère iliaque externe
- 26 Veine ovarienne
- 27 Artère ovarienne
- 28 Artère mésentérique inférieure
- 29 Artère rénale
- 30 Aorte, partie abdominale
- 31 Veine cave inférieure
- 32 Crête iliaque
- 33 Ovaire
- 34 Utérus, face intestinale
- 35 Uretere gauche
- 36 Vagin
- 37 Muscle sphincter externe de l'anus
- 38 Grande glande vestibulaire (BARTHOLIN)
- 39 Bulbe du vagin
- 40 Clitoris
- 41 Os pubien
- 42 Vésicule urinaire
- 43 Utérus, ligament rond
- 44 Veine iliaque externe
- 45 Artère iliaque externe
- 46 Péritoine viscéral
- 47 Uretere droit
- 48 Muscle droit de l'abdomen
- 49 Trompe de Fallope (salpinx)
- 50 Utérus
- 51 Trompe de Fallope, ampoule
- 52 Ovaire, ligament propre
- 53 Utérus, ligament rond
- 54 Muscle droit de l'abdomen
- 55 Uretere
- 56 Muscle oblique externe de l'abdomen
- 57 Muscle oblique interne de l'abdomen
- 58 Muscle transverse de l'abdomen
- 59 Rein, bassinnet
- 60 Rein, cortex
- 61 Très grand muscle du dos
- 62 Muscle carré des lombes
- 63 Grand muscle psoas
- 64 Muscle érecteur de l'épine
- 65 Petit muscle psoas
- 66 Ovaire, ligament propre
- 67 Ovaire

H11

Bassin masculin, en 2 parties

- | | | | |
|----|--|----|---|
| 1 | Disque intervertébral | 52 | Muscle droit de l'abdomen |
| 2 | Vertèbre lombaire | 53 | Vésicule urinaire |
| 3 | Moelle épinière | 54 | Canal déférent |
| 4 | Apophyse spinale | 55 | Uretère droit |
| 5 | Artère iliaque interne | 56 | Artère testiculaire droite |
| 6 | Côlon sigmoïde | 57 | Veine testiculaire droite |
| 7 | Vésicule urinaire, tunique musculaire | 58 | Muscle droit de l'abdomen |
| 8 | Vésicule urinaire, fond | 59 | Muscle oblique externe de l'abdomen, aponévrose |
| 9 | Coccyx (vertèbres coccygiennes I-IV) | 60 | Muscle oblique interne de l'abdomen |
| 10 | Urètre, orifice interne | 61 | Muscle transverse de l'abdomen |
| 11 | Prostate, utricule | 62 | Rein, bassinet |
| 12 | Ligament anococcygien | 63 | Rein, cortex |
| 13 | Muscle sphincter externe de l'anus | 64 | Muscle carré des lombes |
| 14 | Muscle sphincter interne de l'anus | 65 | Très grand muscle du dos |
| 15 | Rectum, ampoule | 66 | Muscle érecteur de l'épine |
| 16 | Epididyme, queue | 67 | Grand muscle psoas |
| 17 | Muscle crémaster | | |
| 18 | Testicule | | |
| 19 | Epididyme, tête | | |
| 20 | Urètre masculin, orifice externe | | |
| 21 | Pénis, corps caverneux | | |
| 22 | Urètre masculin, partie spongieuse | | |
| 23 | Pénis, corps spongieux | | |
| 24 | Urètre masculin, partie prostatique | | |
| 25 | Symphyse pubienne (disque interpubien) | | |
| 26 | Rectum, pli transverse | | |
| 27 | Vésicule urinaire, pointe | | |
| 28 | Artère iliaque externe | | |
| 29 | Veine iliaque externe | | |
| 30 | Uretère droit | | |
| 31 | Artère mésentérique inférieure | | |
| 32 | Aorte, partie abdominale | | |
| 33 | Artère rénale | | |
| 34 | Crête iliaque | | |
| 35 | Vésicule urinaire | | |
| 36 | Canal déférent | | |
| 37 | Uretère gauche | | |
| 38 | Vésicule séminale | | |
| 39 | Vésicule urinaire, tunique musculaire | | |
| 40 | Prostate | | |
| 41 | Muscle bulbocaverneux | | |
| 42 | Epididyme, tête | | |
| 43 | Epididyme, queue | | |
| 44 | Scrotum | | |
| 45 | Testicule | | |
| 46 | Pénis, gland | | |
| 47 | Pénis | | |
| 48 | Plexus pampiniforme | | |
| 49 | Artère testiculaire | | |
| 50 | Os pubien | | |
| 51 | Péritoine viscéral | | |

Seções de Pélvis

Português

H10

Pélvis feminina, 2 partes

- 1 Discos intervertebrais
- 2 Vértebra lombar
- 3 Medula espinhal
- 4 Processo espinhoso
- 5 Artéria ilíaca interna
- 6 Cólon sigmóide (cólon pélvico)
- 7 Cavidade do útero
- 8 Porção supravaginal do colo uterino
- 9 Prega transversal do reto
- 10 Cóccix
- 11 Óstio do útero
- 12 Ampola do reto
- 13 Corpo anocócígeo
- 14 Músculo do esfíncter externo do ânus
- 15 Músculo do esfíncter interno do ânus
- 16 Vagina
- 17 Lábio pudendo menor
- 18 Grande lábio pudendo
- 19 Corpo cavernoso do clítoris
- 20 Uretra feminina
- 21 Sínfise púbica
- 22 Bexiga
- 23 Fundo do útero
- 24 Veia ilíaca externa
- 25 Artéria ilíaca externa
- 26 Veia ovárica
- 27 Artéria ovariana
- 28 Artéria mesentérica inferior
- 29 Artéria renal
- 30 Aorta abdominal
- 31 Veia cava inferior (pós-cava)
- 32 Crista ilíaca
- 33 Ovário
- 34 Superfície intestinal do útero
- 35 Ureter esquerdo
- 36 Vagina
- 37 Músculo do esfíncter externo do ânus
- 38 Glândula vestibular maior (glândula de BARTHOLINI)
- 39 Bulbo do vestíbulo
- 40 Clítoris
- 41 Osso púbis
- 42 Bexiga
- 43 Ligamento redondo do útero (ligamento de HUNTER)
- 44 Veia ilíaca externa
- 45 Artéria ilíaca externa
- 46 Peritônio visceral
- 47 Ureter direito
- 48 Músculo reto do abdome
- 49 Tuba uterina (oviduto)
- 50 Útero
- 51 Ampola da trompa uterina
- 52 Ligamento próprio do ovário
- 53 Ligamento redondo do útero (ligamento de HUNTER)
- 54 Músculo reto do abdome
- 55 Ureter
- 56 Músculo oblíquo externo do abdome
- 57 Músculo oblíquo interno do abdome
- 58 Músculo transverso do abdome
- 59 Pelve renal
- 60 Córtex renal
- 61 Músculo grande dorsal
- 62 Músculo quadrado lombar
- 63 Músculo psoas maior
- 64 Músculo eretor da espinha (músculo sacrospinalis)
- 65 Músculo psoas menor
- 66 Ligamento próprio do ovário
- 67 Ovário

H11

Pélvis masculina, 2 partes

- 1 Discos intervertebrais
- 2 Vêrtebra lombar
- 3 Medula espinhal
- 4 Processo espinhoso
- 5 Artéria ilíaca interna
- 6 Cólon sigmóide (cólon pélvico)
- 7 Bexiga, capa muscular
- 8 Fundo da bexiga (base da bexiga)
- 9 Cócix
- 10 Óstio interno da uretra
(abertura uretral interna)
- 11 Utrículo prostático
- 12 Corpo anocócígeo
- 13 Músculo do esfíncter externo do ânus
- 14 Músculo do esfíncter interno do ânus
- 15 Ampola do reto
- 16 Cauda do epidídimo
- 17 Músculo cremáster
- 18 Testículo
- 19 Cabeça do epidídimo
- 20 Óstio externo da uretra masculina
(abertura externa da uretra masculina)
- 21 Corpo cavernoso do pênis
- 22 Parte esponjosa da uretra masculina
- 23 Corpo cavernoso da uretra
- 24 Porção prostática da uretra masculina
- 25 Símfise púbica
- 26 Prega transversal do reto
- 27 Ápice da bexiga
- 28 Artéria ilíaca externa
- 29 Veia ilíaca externa
- 30 Ureter direito
- 31 Artéria mesentérica inferior
- 32 Aorta abdominal
- 33 Artéria renal
- 34 Crista ilíaca
- 35 Bexiga
- 36 Canal deferente (ducto espermático)
- 37 Ureter esquerdo
- 38 Vesícula seminal (glândula seminal)
- 39 Bexiga, capa muscular
- 40 Próstata (glândula prostática)
- 41 M. bulboesponjoso
- 42 Cabeça do epidídimo
- 43 Cauda do epidídimo
- 44 Escroto
- 45 Testículo
- 46 Glândula peniana (balanus)
- 47 Pênis
- 48 Plexo pampiniforme
- 49 Artéria testicular
- 50 Osso púbis
- 51 Peritônio visceral
- 52 Músculo reto do abdome
- 53 Bexiga
- 54 Canal deferente (ducto espermático)
- 55 Ureter direito
- 56 Artéria testicular direita
- 57 Veia testicular direita
- 58 Músculo reto do abdome
- 59 Aponeurose do músculo oblíquo externo
do abdome
- 60 Músculo oblíquo interno do abdome
- 61 Músculo transverso do abdome
- 62 Pelve renal
- 63 Córtex renal
- 64 Músculo quadrado lombar
- 65 Músculo grande dorsal
- 66 Músculo eretor da espinha
(músculo sacrospinalis)
- 67 Músculo psoas maior

Sezioni del bacino

Italiano

H10

Bacino femminile, in 2 parti

- 1 Disco intervertebrale
- 2 Vertebra lombare
- 3 Midollo spinale
- 4 Apofisi spinale
- 5 Arteria iliaca interna
- 6 Colon sigmoide
- 7 Utero, cavità
- 8 Collo dell'utero, porzione sopravvaginale
- 9 Retto, piega trasversale
- 10 Coccige (vertebre coccigee I-IV)
- 11 Utero, orifizio
- 12 Retto, ampolla
- 13 Legamento ano-coccigeo
- 14 Muscolo sfintere esterno dell'ano
- 15 Muscolo sfintere interno dell'ano
- 16 Vagina
- 17 Piccole labbra
- 18 Grandi labbra
- 19 Clitoride, corpo cavernoso
- 20 Uretra femminile
- 21 Sinfisi pubica (disco interpubico)
- 22 Vescica urinaria
- 23 Utero, fondo
- 24 Vena iliaca esterna
- 25 Arteria iliaca esterna
- 26 Vena ovarica
- 27 Arteria ovarica
- 28 Arteria mesenterica inferiore
- 29 Arteria renale
- 30 Aorta, porzione addominale
- 31 Vena cava inferiore
- 32 Cresta iliaca
- 33 Ovaio
- 34 Utero, lato intestinale
- 35 Uretere sinistro
- 36 Vagina
- 37 Muscolo sfintere esterno dell'ano
- 38 Ghiandola vestibolare maggiore (BARTHOLIN)
- 39 Bulbo della vagina
- 40 Clitoride
- 41 Osso pubico
- 42 Vescica urinaria
- 43 Utero, legamento tondo
- 44 Vena iliaca esterna
- 45 Arteria iliaca esterna
- 46 Peritoneo viscerale
- 47 Uretere destro
- 48 Muscolo retto dell'addome
- 49 Tuba di Falloppio (Salpingi)
- 50 Utero
- 51 Tuba di Falloppio, ampolla
- 52 Ovaio, legamento proprio
- 53 Utero, legamento tondo
- 54 Muscolo retto dell'addome
- 55 Uretere
- 56 Muscolo obliquo esterno dell'addome
- 57 Muscolo obliquo interno dell'addome
- 58 Muscolo trasverso dell'addome
- 59 Rene, bacinetto
- 60 Rene, corteccia
- 61 Muscolo lunghissimo del dorso
- 62 Muscolo quadrato lombare
- 63 Muscolo psoas maggiore
- 64 Muscolo erettore della spina dorsale
- 65 Muscolo psoas minore
- 66 Ovaio, legamento proprio
- 67 Ovaio

H11

Bacino maschile, in 2 parti

- 1 Disco intervertebrale
- 2 Vertebra lombare
- 3 Midollo spinale
- 4 Apofisi spinale
- 5 Arteria iliaca interna
- 6 Colon sigmoide
- 7 Vescica urinaria, tunica muscolare
- 8 Vescica urinaria, fondo
- 9 Coccige (vertebre coccigee I-IV)
- 10 Uretra, orifizio interno
- 11 Prostata, utricolo
- 12 Legamento ano-coccigeo
- 13 Muscolo sfintere esterno dell'ano
- 14 Muscolo sfintere interno dell'ano
- 15 Retto, ampolla
- 16 Epididimo, coda
- 17 Muscolo cremaster
- 18 Testicolo
- 19 Epididimo, testa
- 20 Uretra maschile, ostio esterno
- 21 Pene, corpo cavernoso
- 22 Uretra maschile, parte spongiosa
- 23 Pene, corpo spongioso
- 24 Uretra maschile, parte prostatica
- 25 Sinfisi pubica (disco interpubico)
- 26 Retto, piega obliqua
- 27 Vescica urinaria, punta
- 28 Arteria iliaca esterna
- 29 Vena iliaca esterna
- 30 Uretere destro
- 31 Arteria mesenterica inferiore
- 32 Aorta, porzione addominale
- 33 Arteria renale
- 34 Cresta iliaca
- 35 Vescica urinaria
- 36 Canale deferente
- 37 Uretere sinistro
- 38 Vescica seminale
- 39 Vescica urinaria, tunica muscolare
- 40 Prostata
- 41 Muscolo bulbospongioso
- 42 Epididimo, testa
- 43 Epididimo, coda
- 44 Scroto
- 45 Testicolo
- 46 Pene, glande
- 47 Pene
- 48 Plesso pampiniforme
- 49 Arteria testicolare
- 50 Osso pubico
- 51 Peritoneo viscerale
- 52 Muscolo retto dell'addome
- 53 Vescica urinaria
- 54 Canale deferente
- 55 Uretere destro
- 56 Arteria testicolare destra
- 57 Vena testicolare destra
- 58 Muscolo retto dell'addome
- 59 Muscolo obliquo esterno dell'addome
- 60 Muscolo obliquo interno dell'addome
- 61 Muscolo trasverso dell'addome
- 62 Rene, bacinetto
- 63 Rene, corteccia
- 64 Muscolo quadrato lombare
- 65 Muscolo lunghissimo del dorso
- 66 Muscolo erettore della spina dorsale
- 67 Muscolo psoas maggiore

骨盤の断面モデル

日本語

H10

女性骨盤内臓器、2分解モデル

- | | | | |
|----|---------------|----|--------------------|
| 1 | 椎間盤 | 45 | 外腸骨動脈 |
| 2 | 腰椎 | 46 | 臓側腹膜 |
| 3 | 脊髄 | 47 | 右尿管 |
| 4 | 棘突起 | 48 | 腹直筋 |
| 5 | 内腸骨動脈 | 49 | 卵管 |
| 6 | S状結腸 | 50 | 子宮 |
| 7 | 子宮腔 | 51 | 卵管膨大部 |
| 8 | 子宮頸 | 52 | 固有卵巢索 |
| 9 | 直腸横ヒダ | 53 | 子宮円索 |
| 10 | 尾骨 | 54 | 腹直筋 |
| 11 | 外子宮口 | 55 | 尿管 |
| 12 | 直腸膨大部 | 56 | 外腹斜筋 |
| 13 | 肛門尾骨靱帯 | 57 | 内腹斜筋 |
| 14 | 外肛門括約筋 | 58 | 腹横筋 |
| 15 | 内肛門括約筋 | 59 | 腎盤 (腎盂) |
| 16 | 膣 | 60 | 腎皮質 |
| 17 | 小陰唇 | 61 | 広背筋 |
| 18 | 大陰唇 | 62 | 腰方形筋 |
| 19 | 陰核海綿体 | 63 | 大腰筋 |
| 20 | 尿道 | 64 | 脊柱起立筋 [®] |
| 21 | 恥骨結合 | 65 | 小腰筋 |
| 22 | 膀胱 | 66 | 固有卵巢索 |
| 23 | 子宮底 | 67 | 卵巢 |
| 24 | 外腸骨静脈 | | |
| 25 | 外腸骨動脈 | | |
| 26 | 卵巢静脈 | | |
| 27 | 卵巢動脈 | | |
| 28 | 下腸間膜動脈 | | |
| 29 | 腎動脈 | | |
| 30 | 腹大動脈 | | |
| 31 | 下大静脈 | | |
| 32 | 腸骨稜 | | |
| 33 | 卵巢 | | |
| 34 | 子宮の後面 | | |
| 35 | 左尿管 | | |
| 36 | 膣 | | |
| 37 | 外肛門括約筋 | | |
| 38 | 大前庭腺 (バルトリン腺) | | |
| 39 | 前庭球 | | |
| 40 | 陰核 | | |
| 41 | 恥骨 | | |
| 42 | 膀胱 | | |
| 43 | 子宮円索 | | |
| 44 | 外腸骨静脈 | | |

骨盤の断面モデル

H11

男性骨盤内臓器、2分解モデル

- | | | | |
|----|---------|----|---------|
| 1 | 椎間盤 | 45 | 精巣 |
| 2 | 腰椎 | 46 | 陰茎亀頭 |
| 3 | 脊髄 | 47 | 陰茎 |
| 4 | 棘突起 | 48 | 蔓状静脈叢 |
| 5 | 内腸骨動脈 | 49 | 精巣動脈 |
| 6 | S状結腸 | 50 | 恥骨 |
| 7 | 膀胱の筋層 | 51 | 臍側腹膜 |
| 8 | 膀胱底 | 52 | 腹直筋 |
| 9 | 尾骨 | 53 | 膀胱 |
| 10 | 内尿道口 | 54 | 精管 |
| 11 | 前立腺 | 55 | 右尿管 |
| 12 | 肛門尾骨靭帯 | 56 | 右精巣動脈 |
| 13 | 外肛門括約筋 | 57 | 右精巣静脈 |
| 14 | 内肛門括約筋 | 58 | 腹直筋 |
| 15 | 直腸膨大部 | 59 | 外腹斜筋腱膜 |
| 16 | 精巣上体尾 | 60 | 内腹斜筋 |
| 17 | 精巣挙筋 | 61 | 腹横筋 |
| 18 | 精巣 | 62 | 腎盤 (腎盂) |
| 19 | 精巣上体頭 | 63 | 腎皮質 |
| 20 | 外尿道口 | 64 | 腰方形筋 |
| 21 | 陰茎海綿体 | 65 | 広背筋 |
| 22 | 尿道の海綿体部 | 66 | 脊柱起立筋 |
| 23 | 尿道海綿体 | 67 | 大腰筋 |
| 24 | 尿道の前立腺部 | | |
| 25 | 恥骨結合 | | |
| 26 | 直腸横ヒダ | | |
| 27 | 膀胱頂 | | |
| 28 | 外腸骨動脈 | | |
| 29 | 外腸骨静脈 | | |
| 30 | 右尿管 | | |
| 31 | 下腸間膜動脈 | | |
| 32 | 腹大動脈 | | |
| 33 | 腎動脈 | | |
| 34 | 腸骨稜 | | |
| 35 | 膀胱 | | |
| 36 | 精管 | | |
| 37 | 左尿管 | | |
| 38 | 精囊 | | |
| 39 | 膀胱の筋層 | | |
| 40 | 前立腺 | | |
| 41 | 球海綿体筋 | | |
| 42 | 精巣上体頭 | | |
| 43 | 精巣上体尾 | | |
| 44 | 陰囊 | | |



3B SCIENTIFIC® PRODUCTS

3B Scientific GmbH

Rudorffweg 8 • 21031 Hamburg • Germany

Tel.: + 49-40-73966-0 • Fax: + 49-40-73966-100

www.3bscientific.com • 3b@3bscientific.com

© Copyright 1999 for instruction manual and design of product:
3B Scientific GmbH, Germany