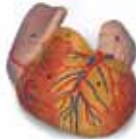
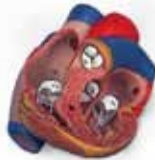
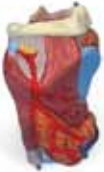
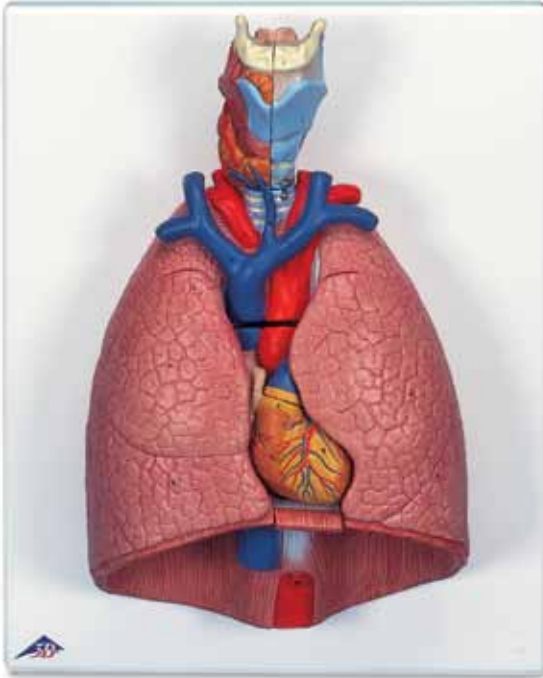
...going one step further



G15

(1000270)

Latin

1 Os hyoideum

A LARYNX

- 2 Cartilago thyroidea
- 3 Cartilago cricoidea
- 4 Epiglottis
- 5 Cartilago arytenoidea
- 6 Membrana thyrohyoidea
- 7 M. thyrohyoideus
- 8 M. cricothyroideus
- 9 M. arytenoideus transversus
- 10 M. arytenoideus obliquus
- 11 M. cricoarytenoideus posterior
- 12 Ventriculus laryngis
- 13 A. laryngea superior
- 14 V. thyroidea inferior

B GLANDULA THYROIDEA

C TRACHEA

- 1 Bifurcatio tracheae
- 2 Bronchus principalis dexter
- 3 V. subclavia dextra
- 3a A. subclavia dextra
- 4 A. carotis communis dextra
- 5 V. jugularis interna dextra
- 6 V. brachiocephalica dextra
- 7 Truncus brachiocephalicus
- 8 A. pulmonalis

D OESOPHAGUS

E PULMO

Pulmo dexter

- a Lobus superior
- b Lobus medius
- c Lobus inferior

Pulmo sinister

- d Lobus superior
- e Lobus inferior

F COR

- 9 Ventriculus sinister
- 10 Pars ascendens aortae
- 11 Valva aortae
- 13 Atrium sinistrum
- 14 Auricula sinistra
- 15 Valva atrioventricularis sinistra
[Valva mitralis]
- 16 Ventriculus dexter
- 17 Truncus pulmonalis
- 18 Valva trunci pulmonalis

19 Atrium dextrum

20 Auricula dextra

21 V. cava superior

22 V. cava inferior

23 Valva atrioventricularis dextra
[Valva tricuspidalis]

24 Vv. pulmonales

G DIAPHRAGMA



Lung Model with larynx, 7-part

English

1 Hyoid bone

A LARYNX

- 2 Thyroid cartilage
- 3 Cricoid cartilage
- 4 Epiglottis
- 5 Arytenoid cartilage
- 6 Thyrohyoid membrane
- 7 Thyrohyoid
- 8 Cricothyroid
- 9 Transverse arytenoid
- 10 Oblique arytenoid
- 11 Posterior crico-arytenoid
- 12 Laryngeal ventricle
- 13 Superior laryngeal artery
- 14 Inferior thyroid vein

B THYROID GLAND

C TRACHEA

- 1 Tracheal bifurcation
- 2 Right main bronchus
- 3 Right subclavian vein
- 3a Right subclavian artery
- 4 Right common carotid artery
- 5 Right internal jugular vein
- 6 Right brachiocephalic vein
- 7 Brachiocephalic trunk
- 8 Pulmonary artery

D ESOPHAGUS

E LUNG

Right lung

- a Superior lobe
- b Middle lobe
- c Inferior lobe

Left lung

- d Superior lobe
- e Inferior lobe

F HEART

- 9 Left ventricle
- 10 Ascending aorta
- 11 Aortic valve
- 13 Left atrium
- 14 Left auricle
- 15 Mitral valve [Left atrioventricular valve]
- 16 Right ventricle
- 17 Pulmonary trunk
- 18 Pulmonary valve
- 19 Right atrium

20 Right auricle

21 Superior vena cava

22 Inferior vena cava

23 Tricuspid valve [Right atrioventricular valve]

24 Pulmonary veins

G DIAPHRAGM



Lunge mit Kehlkopf, 7-teilig

1 Zungenbein

A KEHLKOPF

- 2 Schildknorpel
- 3 Ringknorpel
- 4 Kehildeckel
- 5 Stellknorpel
- 6 Schildknorpel-Zungenbein-Membran
- 7 Schildknorpel-Zungenbein-Muskel
- 8 Schild-Ringknorpel-Muskel
- 9 Querer Gießbeckenknorpelmuskel
- 10 Schräger Gießbeckenknorpelmuskel
- 11 Hinterer Ringknorpel-Gießbeckenknorpel-Muskel
- 12 Kehlkopftasche
- 13 Obere Kehlkopfschlagader
- 14 Untere Schilddrüsenvene

B SCHILDDRÜSE

C LUFTRÖHRE

- 1 Luftröhengabelung
- 2 Rechter Hauptbronchus
- 3 Rechte Schlüsselbeinvene
- 3a Rechte Schlüsselbeinschlagader
- 4 Rechte gemeinsame Kopf-Hals-Schlagader
- 5 Rechte innere Halsvene
- 6 Rechte Arm-Kopf-Vene
- 7 Gemeinsamer Stamm der Schlüsselbein- und Kopfschlagader
- 8 Lungenschlagader

D SPEISERÖHRE

E LUNGE

Rechte Lunge

- a Oberlappen
- b Mittellappen
- c Unterlappen

Linke Lunge

- d Oberlappen
- e Unterlappen

F HERZ

- 9 Linke Herzkammer
- 10 Ansteigender Teil der Hauptschlagader
- 11 Aortenklappe
- 13 Linker Vorhof
- 14 Linkes Herzohr
- 15 Linke Vorhofkammerklappe [Mitralklappe]
- 16 Rechte Herzkammer
- 17 Lungenschlagaderstamm

18 Pulmonalklappe

19 Rechter Vorhof

20 Rechtes Herzohr

21 Obere Hohlvene

22 Untere Hohlvene

23 Rechte Vorhofkammerklappe

[Trikuspidalklappe]

24 Lungenvenen

G ZWERCHFELL



Modelo del pulmón, 7 piezas

Español

1 Hueso hioides

A LARINGE

- 2 Cartílago tiroides
- 3 Cartílago cricoides
- 4 Epiglotis
- 5 Cartílago aritenoides
- 6 Membrana tirohioidea
- 7 M. tirohioideo
- 8 M. cricotiroideo
- 9 M. aritenoideo transverso
- 10 M. aritenoideo oblicuo
- 11 M. cricoaritenoideo posterior
- 12 Ventrículo laríngeo
- 13 A. laríngea superior
- 14 V. tiroidea inferior

B GLÁNDULA TIROIDES

C TRÁQUEA

- 1 Bifurcación traqueal
- 2 Bronquio principal derecho
- 3 V. subclavia derecha
- 3a A. subclavia derecha
- 4 A. carótida común derecha
- 5 V. yugular interna derecha
- 6 V. braquiocefálica derecha
- 7 Tronco braquiocefálico
- 8 A. pulmonar

D ESÓFAGO

E PULMÓN

Pulmón derecho

- a Lóbulo superior
- b Lóbulo medio
- c Lóbulo inferior

Pulmón izquierdo

- d Lóbulo superior
- e Lóbulo inferior

F CORAZÓN

- 9 Ventrículo izquierdo
- 10 Aorta, porción ascendiente
- 11 Válvula aórtica
- 13 Aurícula izquierda
- 14 Orejuela izquierda
- 15 Válvula auriculoventricular izquierda
[Válvula mitral]
- 16 Ventrículo derecho
- 17 Tronco pulmonar
- 18 Válvula pulmonar

19 Aurícula derecha

20 Orejuela derecha

21 V. cava superior

22 V. cava inferior

23 Válvula auriculoventricular derecha
[Válvula tricúspide]

24 Vv. pulmonares

G DIAFRAGMA



Poumon avec larynx, en 7 parties

1 Os hyoïde

A LARYNX

- 2 Cartilage thyroïde
- 3 Cartilage cricoïde
- 4 Epiglotte
- 5 Cartilage aryténoïde
- 6 Membrane thyro-hyoïdienne
- 7 Muscle thyro-hyoïdien
- 8 Muscle crico-thyroïdien
- 9 Muscle aryténoïdien transverse
- 10 Muscle aryténoïdien oblique
- 11 Muscle crico-aryténoïdien postérieur
- 12 Ventricule du larynx
- 13 Artère laryngée supérieure
- 14 Veine thyroïdienne inférieure

B THYROÏDE

C TRACHÉE

- 1 Bifurcation trachéale
- 2 Bronche principale droite
- 3 Veine subclavière droite
- 3a Artère subclavière droite
- 4 Artère carotide commune droite
- 5 Veine jugulaire interne droite
- 6 Veine brachio-céphalique droite
- 7 Tronc brachio-céphalique
- 8 Artère pulmonaire

D ŒSOPHAGE

E POUMON

Poumon droit

- a Lobe supérieur
- b Lobe moyen
- c Lobe inférieur

Poumon gauche

- d Lobe supérieur
- e Lobe inférieur

F CŒUR

- 9 Ventricule gauche
- 10 Aorte ascendante
- 11 Valve aortique
- 13 Atrium gauche
- 14 Auricule de l'atrium gauche
- 15 Valve atrio-ventriculaire gauche (valve mitrale)
- 16 Ventricule droit
- 17 Tronc pulmonaire
- 18 Valvule pulmonaire

19 Atrium droit

20 Auricule droite

21 Veine cave supérieure

22 Veine cave inférieure

23 Valve atrio-ventriculaire droite (valve tricuspide)

24 Veines pulmonaires

G DIAPHRAGME



Pulmão, 7 partes

Português

1 Osso hióide

A LARINGE

- 2 Cartilagem tireóidea
- 3 Cartilagem cricóide
- 4 Epiglote
- 5 Cartilagem aritenóide
- 6 Membrana tireoióide
- 7 Músculo tireoióide
- 8 Músculo cricotireoióide
- 9 Músculo aritenóide transversal
- 10 Músculo aritenóide oblíquo
- 11 Músculo cricoaritenóide posterior
- 12 Ventrículo laríngeo
- 13 A. laríngea superior
- 14 Veia tireóidea inferior

B GLÂNDULA TIREÓIDEA

C TRAQUÉIA

- 1 Bifurcação traqueal
- 2 Brônquios principais direitos
- 3 Veia subclávia direita
- 3a Artéria subclávia direita
- 4 Artéria carótida comum direita
- 5 Veia jugular interna direita
- 6 Veia braquiocefálica direita
- 7 Tronco braquiocefálico
- 8 Artéria pulmonar

D ESÔFAGO

E PULMÃO

Pulmão direito

- a Lobo superior
- b Lobos medianos
- c Lobo inferior

Pulmão esquerdo

- d Lobo superior
- e Lobo inferior

F CORAÇÃO

- 9 Ventrículo esquerdo
- 10 Aorta ascendente
- 11 Valva aórtica
- 13 Átrio esquerdo
- 14 Apêndice auricular esquerdo
- 15 Valva mitral (valva atrioventricular esquerda)
- 16 Ventrículo direito
- 17 Tronco pulmonar
- 18 Válvula pulmonar
- 19 Átrio direito

20 Apêndice auricular direito

21 Veia cava superior (pré-cava)

22 Veia cava inferior (pós-cava)

23 Valva tricúspide (valva atrioventricular direita)

24 Veias pulmonares

G DIAFRAGMA



Polmone con laringe, in 7 parti

1 Osso ioide

A LARINGE

- 2 Cartilagine tiroidea
- 3 Cartilagine cricoidea
- 4 Epiglottide
- 5 Cartilagine aritenoidea
- 6 Membrana tiroioidea
- 7 M. tiroioideo
- 8 M. cricotiroideo
- 9 M. aritenoideo trasverso
- 10 M. aritenoideo obliquo
- 11 M. cricoaritenoideo posteriore
- 12 Ventricolo della laringe
- 13 A. laringea superiore
- 14 Veine thyroïdienne inférieure

B GHIANDOLA TIROIDEA

C TRACHEA

- 1 Biforcazione della trachea
- 2 Bronco principale destro
- 3 V. succlavia destra
- 3a A. succlavia destra
- 4 A. carotide comune destra
- 5 V. giugulare interna destra
- 6 V. anonima destra
- 7 Tronco brachiocefalico
- 8 A. polmonare

D ESOFAGO

E POLMONE

Polmone destro

- a Lobo superiore
- b Lobo medio
- c Lobo inferiore

Polmone sinistro

- d Lobo superiore
- e Lobo inferiore

F CUORE

- 9 Ventricolo sinistro
- 10 Aorta ascendente
- 11 Valvola aortica
- 13 Atrio sinistro
- 14 Padiglione dell'orecchio sinistro
- 15 Valvola atrioventricolare sinistra
[Valvola mitrale]
- 16 Ventricolo destro
- 17 Arteria polmonare
- 18 Valvola polmonare

19 Atrio destro

20 Padiglione dell'orecchio destro

21 V. cava superiore

22 V. cava inferiore

23 Valvola atrioventricolare destra
[Valvola tricuspide]

24 Vv. polmonari

G DIAFRAMMA



肺，実物大・7分解デラックスモデル

日本語

1 舌骨

A 喉頭

- 2 甲状軟骨
- 3 輪状軟骨
- 4 喉頭蓋
- 5 披裂軟骨
- 6 甲状舌骨膜
- 7 甲状舌骨
- 8 輪状甲状筋
- 9 横披裂筋
- 10 斜披裂筋
- 11 後輪状披裂筋
- 12 喉頭室
- 13 上喉頭動脈
- 14 下甲状腺静脈

B 甲状腺

C 気管

- 1 気管分岐部
- 2 右主気管支
- 3 右鎖骨下静脈
- 3a 右鎖骨下動脈
- 4 右総頸動脈
- 5 右内頸静脈
- 6 右腕頭静脈
- 7 腕頭動脈
- 8 肺動脈

D 食道

E 肺

右肺

- a 上葉
- b 中葉
- c 下葉

左肺

- d 上葉
- e 下葉

F 心臓

- 9 左心室
- 10 上行大動脈
- 11 大動脈弁
- 13 左心房
- 14 左心耳
- 15 僧帽弁（左房室弁）
- 16 右心室
- 17 肺動脈幹
- 18 肺動脈弁
- 19 右心房

20 右心耳

- 21 上大静脈
- 22 下大静脈
- 23 三尖弁（右房室弁）
- 24 肺静脈

G 横隔膜



МОДЕЛЬ ЛЕГКИХ С СЕРДЦЕМ, ГОРТАНЬЮ И ДИАФРАГМОЙ

1 Подъязычная кость

А ГОРТАНЬ

- 2 Щитовидный хрящ
- 3 Перстневидный хрящ
- 4 Надгортанник
- 5 Черпаловидный хрящ
- 6 Щитоподъязычная мембрана
- 7 Щитоподъязычная мышца
- 8 Перстнещитовидная мышца
- 9 Поперечная черпаловидная мышца
- 10 Косая черпаловидная мышца
- 11 Задняя перстнечерпаловидная мышца
- 12 Глоточный карман
- 13 Верхняя глоточная артерия
- 14 Нижняя щитовидная вена

В ЩИТОВИДНАЯ ЖЕЛЕЗА

С ТРАХЕЯ

- 1 Бифуркация трахеи
- 2 Правый главный бронх
- 3 Правая подключичная вена
- 3а правая подключичная артерия
- 4 Правая общая сонная артерия
- 5 Правая наружная яремная вена
- 6 Правая плечеголовная вена
- 7 Плечеголовной артериальный ствол
- 8 Левая легочная артерия

Д ПИЩЕВОД

Е ЛЕГКОЕ

Правое легкое

- a Верхняя доля
- b Средняя доля
- c Нижняя доля

Левое легкое

- a Верхняя доля
- b Средняя доля

Ф СЕРДЦЕ

- 9 Левый желудочек
- 10 Восходящий отдел аорты
- 11 Аортальный клапан
- 13 Левое предсердие
- 14 Ушко левого предсердия
- 15 Митральный клапан
- 16 Правый желудочек
- 17 Легочная артерия

18 Клапан легочного ствола

- 19 Правое предсердие
- 20 Ушко правого предсердия
- 21 Верхняя полая вена
- 22 Нижняя полая вена
- 23 Трехстворчатый клапан
- 24 Легочные вены

Г ДИАФРАГМА



肺脏模型，含心脏、喉和膈

中文

1 舌骨

A 喉

- 2 甲状软骨
- 3 环状软骨
- 4 会厌
- 5 杓状软骨
- 6 甲状舌骨膜
- 7 甲状舌骨肌
- 8 环甲肌
- 9 杓横肌
- 10 杓斜肌
- 11 后环勺肌
- 12 喉室
- 13 喉上动脉
- 14 甲状腺下静脉

B 甲状腺

C 气管

- 1 气管分支
- 2 右主支气管
- 3 右锁骨下静脉
- 3a 右锁骨下动脉
- 4 右颈总动脉
- 5 右颈内静脉
- 6 右头臂静脉，
- 7 头臂动脉干
- 8 左肺动脉

D 食管

E 肺

右肺

- a 上叶
- b 中叶
- c 下叶

左肺

- d 上叶
- e 下叶

F 心脏

- 9 左心室
- 10 升主动脉，主动脉升部
- 11 主动脉瓣
- 13 左心房
- 14 左心耳
- 15 二尖瓣，左房室瓣
- 16 右心室
- 17 肺动脉
- 18 肺动脉瓣
- 19 右心房
- 20 右心耳

21 上腔静脉

22 下腔静脉

23 三尖瓣，右房室瓣

24 肺静脉

G 膈

Also available from 3B Scientific®:

G60 Pulmonary lobule with surrounding blood vessels

Ebenfalls bei 3B Scientific® erhältlich:

G60 Lungenläppchen mit umgebenden Blutgefäßen

Tambien disponible en 3B Scientific®:

G60 Lobulillos pulmonares y vasos sanguíneos adyacentes

Egalement disponible auprès de 3B Scientific® :

G60 Lobules pulmonaires et vascularisation

Também disponível na 3B Scientific®:

G60 Lobos pulmonares com vasos sanguíneos circundantes

Disponibile anche presso 3B Scientific®:

G60 Lobo polmonare con vasi sanguigni circostanti

3B Scientific® その他のモデル

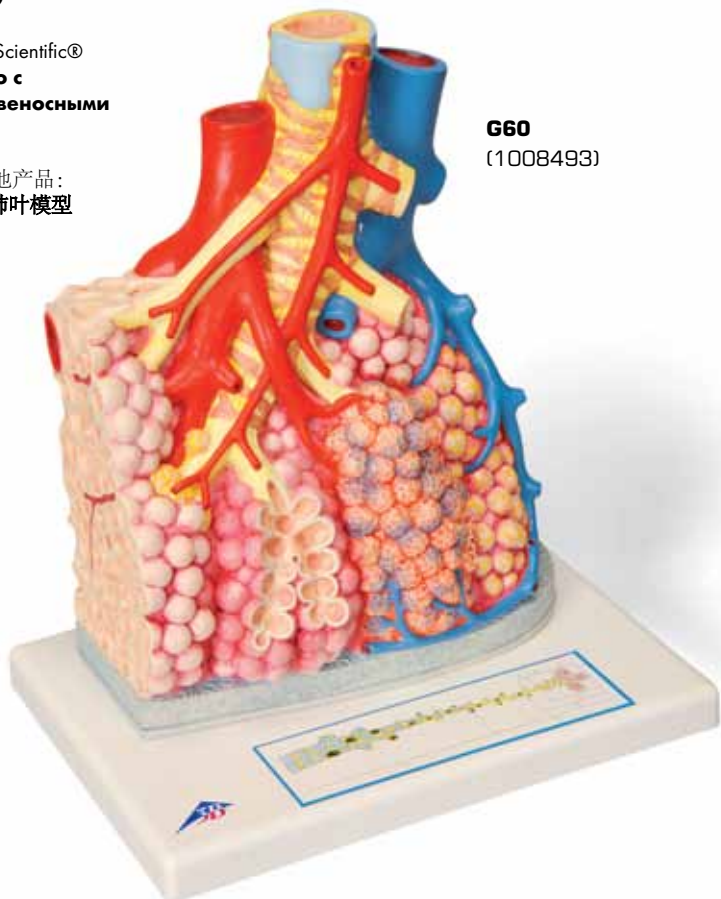
G60 肺小葉と肺泡モデル

Так же в наличии у 3B Scientific®

**G60 Долька легкого с
окружающими кровеносными
сосудами**

3B Scientific®也提供其他产品:

G60 周围带有血管的肺叶模型



G60
(1008493)

3B Scientific

A worldwide group of companies



3B Scientific GmbH

Rudorffweg 8 • 21031 Hamburg • Germany

Tel.: + 49-40-73966-0 • Fax: + 49-40-73966-100

www.3bscientific.com • 3b@3bscientific.com

© Copyright 2003 / 2012 for instruction manual and design of product:
3B Scientific GmbH, Germany