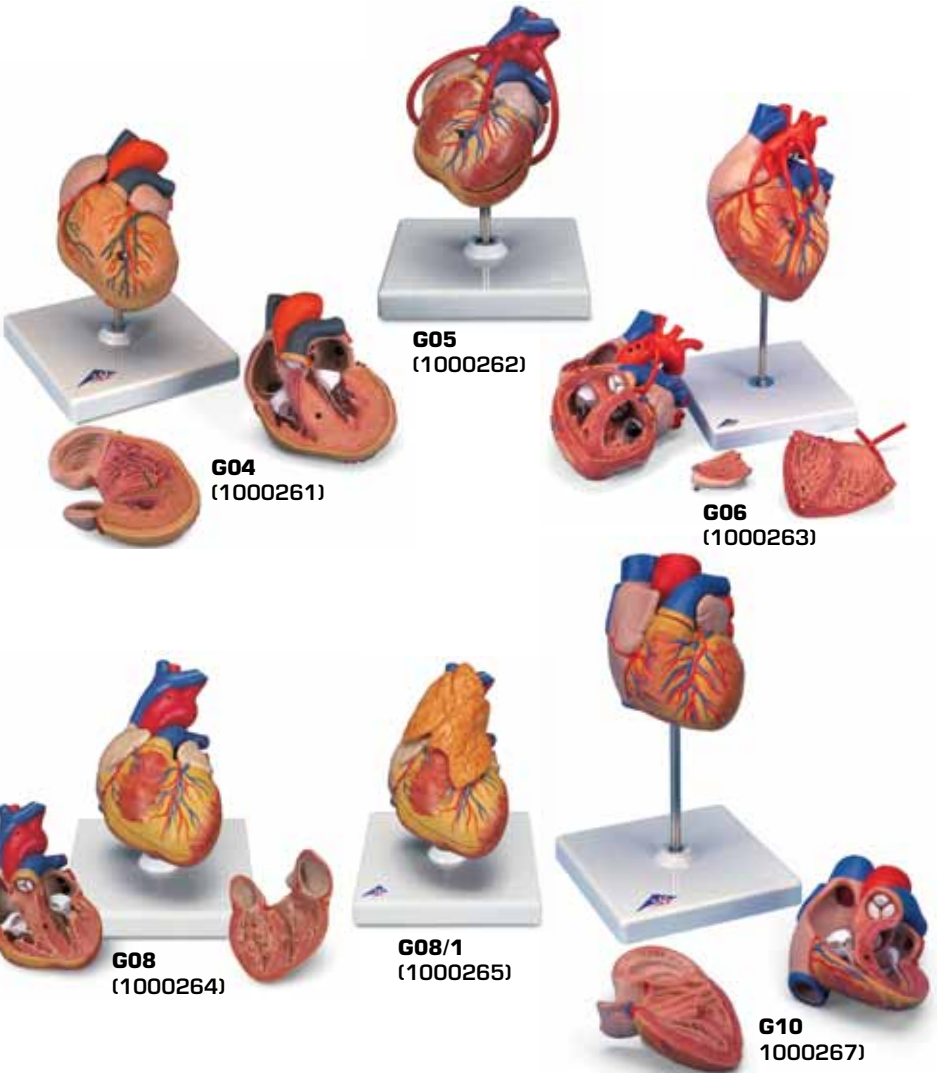




...going one step further



**G04, G05, G06, G08, G08/1, G10**

(1000261\_1000262\_1000263\_1000264\_1000265\_1000267)

## G04

- 1 V. cava superior
- 2 Aorta, arcus
- 3 Truncus pulmonalis
- 4 Truncus pulmonalis, valvula semilunaris sinistra
- 5 Atrium sinistrum
- 6 Valva atrioventricularis sinistra (Valva mitralis)
- 7 Ventriculus sinister
- 8 Mm. papillares
- 9 Septum interventriculare, pars muscularis
- 10 Ventriculus dexter
- 11 Valva atrioventricularis dextra (Valva tricuspidalis)
- 12 Atrium dextrum
- 13 Septum interventriculare, pars membranacea
- 14 Septum interventriculare, pars muscularis
- 15 A. pulmonalis sinistra
- 16 Auricula sinistra
- 17 V. coronaria sinistra
- 18 A. coronaria sinistra, R. circumflexus
- 19 A. coronaria sinistra, ramus interventricularis anterior
- 20 Sulcus interventricularis anterior
- 21 V. interventricularis anterior
- 22 Cor, apex
- 23 A. coronaria dextra
- 24 Auricula dextra
- 25 Aorta, arcus
- 26 V. cava superior
- 27 V. azygos
- 28 A. pulmonalis dextra
- 29 V. pulmonalis dextra superior
- 30 V. pulmonalis dextra inferior
- 31 V. cava inferior
- 32 V. interventricularis posterior
- 33 Sulcus interventricularis posterior
- 34 Sinus coronarius
- 35 V. pulmonalis sinistra inferior
- 36 V. pulmonalis sinistra superior
- 37 A. pulmonalis sinistra

## G08

- 1 V. brachiocephalica dextra
- 2 Truncus brachiocephalicus
- 3 V. brachiocephalica sinistra
- 4 A. carotis communis sinistra
- 5 Aorta, pars ascendens
- 6 A. pulmonalis sinistra
- 7 V. pulmonalis sinistra
- 8 Atrium sinistrum
- 9 Valva atrioventricularis sinistra (Valva mitralis)
- 10 Ventriculus sinister
- 11 Septum interventriculare, pars muscularis
- 12 Ventriculus dexter
- 13 Valva atrioventricularis dextra (Valva tricuspidalis)
- 14 Atrium dextrum
- 15 Truncus pulmonalis, valvula semilunaris sinistra
- 16 V. cava superior
- 17 Septum interventriculare, pars membranacea
- 18 Septum interventriculare, pars muscularis
- 19 Aorta, arcus
- 20 Auricula sinistra
- 21 V. interventricularis anterior
- 22 A. coronaria sinistra, ramus interventricularis anterior
- 23 Cor, apex
- 24 A. coronaria dextra
- 25 Auricula dextra
- 27 V. brachiocephalica sinistra
- 28 Truncus brachiocephalicus
- 29 V. brachiocephalica dextra
- 30 V. azygos
- 31 A. pulmonalis dextra
- 32 V. pulmonalis dextra superior
- 33 V. pulmonalis dextra inferior
- 34 V. cava inferior
- 35 Sinus coronarius
- 36 V. pulmonalis sinistra inferior
- 37 V. pulmonalis sinistra superior
- 38 A. pulmonalis sinistra
- 39 Aorta, arcus
- 40 A. carotis communis sinistra

## **Latin**

### **G05**

- 1 Bypass A. coronaria dextra
- 2 Bypass A. coronaria sinistra, ramus interventricularis anterior
- 3 Bypass A. coronaria sinistra, ramus circumflexus

### **G08/1**

- 1 Thymus

### **G10**

- 1 Septum interatriale, fossa ovalis
- 2 Truncus pulmonalis, valvula semilunaris sinistra
- 3 Atrium sinistrum
- 4 Valva atrioventricularis sinistra (Valva mitralis)
- 5 Valva aortae, valvula semilunaris sinistra
- 6 Ventriculus sinister
- 7 Septum interventriculare, pars muscularis
- 8 Ventriculus dexter
- 9 Valva atrioventricularis dextra (Valva tricuspidalis)
- 10 Atrium dextrum
- 11 A. pulmonalis dextra
- 12 Septum interventriculare, pars membranacea
- 13 Cor, apex
- 14 V. cava superior
- 15 Aorta, pars ascendens
- 16 A. pulmonalis sinistra
- 17 Truncus pulmonalis
- 18 Auricula sinistra
- 19 Sulcus interventricularis anterior
- 20 A. coronaria sinistra, ramus interventricularis anterior
- 21 V. interventricularis anterior
- 22 Cor, apex
- 23 A. coronaria dextra
- 24 Auricula dextra
- 25 Aorta, pars ascendens
- 26 V. cava superior
- 27 A. pulmonalis dextra
- 28 V. pulmonalis dextra superior
- 29 V. pulmonalis dextra inferior
- 30 V. cava inferior

- 31 V. interventricularis posterior
- 32 Sinus coronarius
- 33 A. coronaria sinistra, ramus circumflexus
- 34 V. coronaria sinistra
- 35 V. pulmonalis sinistra inferior
- 36 V. pulmonalis sinistra superior
- 37 A. pulmonalis sinistra

# Heart Models

English

## G04

### Heart with Left Ventricular Hypertrophy (LVH),

#### 2-part

- 1 Superior vena cava
- 2 Aortic arch
- 3 Pulmonary trunk
- 4 Left semilunar cusp of pulmonary trunc
- 5 Left atrium
- 6 Mitral valva (left av-valve)
- 7 Left ventricle
- 8 Papillary muscles
- 9 Muscular part of interventricular septum
- 10 Right ventricle
- 11 Tricuspid valve (right av-valve)
- 12 Right atrium
- 13 Membranous part of interventricular septum
- 14 Muscular part of interventricular septum
- 15 Left pulmonary artery
- 16 Left auricle
- 17 Left coronary vein
- 18 Circumflex branch of left coronary artery
- 19 Anterior interventricular branch of left coronary artery
- 20 Anterior interventricular sulcus
- 21 Anterior interventricular vein
- 22 Apex of heart
- 23 Right coronary artery of heart
- 24 Right auricle
- 25 Aortic arch
- 26 Superior vena cava
- 27 Azygos vein
- 28 Right pulmonary artery
- 29 Superior right pulmonary vein
- 30 Inferior right pulmonary vein
- 31 Inferior vena cava
- 32 Posterior interventricular vein
- 33 Posterior interventricular sulcus
- 34 Coronary sinus
- 35 Inferior left pulmonary vein
- 36 Superior left pulmonary vein
- 37 Left pulmonary artery

## G08

### Heart, 2-part

- 1 Right brachiocephalic vein
- 2 Brachiocephalic trunk
- 3 Left brachiocephalic vein
- 4 Left common carotid artery
- 5 Ascending aorta
- 6 Left pulmonary artery
- 7 Left pulmonary vein
- 8 Left atrium
- 9 Mitral valva (left av-valve)
- 10 Left ventricle
- 11 Muscular part of interventricular septum
- 12 Right ventricle
- 13 Tricuspid valve (right av-valve)
- 14 Right atrium
- 15 Left semilunar cusp of pulmonary trunc
- 16 Superior vena cava
- 17 Membranous part of interventricular septum
- 18 Muscular part of interventricular septum
- 19 Aortic arch
- 20 Left auricle
- 21 Anterior interventricular vein
- 22 Anterior interventricular branch of left coronary artery
- 23 Apex of heart
- 24 Right coronary artery of heart
- 25 Right auricle
- 26 Pulmonary trunk
- 27 Left brachiocephalic vein
- 28 Brachiocephalic trunk
- 29 Right brachiocephalic vein
- 30 Azygos vein
- 31 Right pulmonary artery
- 32 Superior right pulmonary vein
- 33 Inferior right pulmonary vein
- 34 Inferior vena cava
- 35 Coronary sinus
- 36 Inferior left pulmonary vein
- 37 Superior left pulmonary vein
- 38 Left pulmonary artery
- 39 Aortic arch
- 40 Left common carotid artery

## G05

### Heart with Bypass, 2-part

Basic structures as model G08. Additionally represented:

- 1 Bypass to the right coronary artery of heart
- 2 Bypass to the anterior interventricular branch of left coronary artery
- 3 Bypass to the circumflex branch of left coronary artery

- 27 Right pulmonary artery
- 28 Superior right pulmonary vein
- 29 Inferior right pulmonary vein
- 30 Inferior vena cava
- 31 Posterior interventricular vein
- 32 Coronary sinus
- 33 Circumflex branch of left coronary artery
- 34 Left coronary vein
- 35 Inferior left pulmonary vein
- 36 Superior left pulmonary vein
- 37 Left pulmonary artery

## G08/1

### Heart with Thymus, 3-part

Basic structures as model G08. Additionally represented:

- 1 Thymus gland

## G10

### Heart, 2-part

- 1 Oval fossa of heart
- 2 Left semilunar cusp of pulmonary trunc
- 3 Left atrium
- 4 Mitral valve (left av-valve)
- 5 Left semilunar cusp of aortic valve
- 6 Left ventricle
- 7 Muscular part of interventricular septum
- 8 Right ventricle
- 9 Tricuspid valve (right av-valve)
- 10 Right atrium
- 11 Right pulmonary artery
- 12 Membranous part of interventricular septum
- 13 Apex of heart
- 14 Superior vena cava
- 15 Ascending aorta
- 16 Left pulmonary artery
- 17 Pulmonary trunk
- 18 Left auricle
- 19 Anterior interventricular sulcus
- 20 Anterior interventricular branch of left coronary artery
- 21 Anterior interventricular vein
- 22 Apex of heart
- 23 Right coronary artery of heart
- 24 Right auricle
- 25 Ascending aorta
- 26 Superior vena cava

## G04

### Herz mit linksventrikulärer Hypertrophie (LVH), 2-teilig

- 1 Obere Hohlvene
- 2 Aortenbogen
- 3 Lungenschlagaderstamm
- 4 Stamm der Lungenschlagader, linke halbmondförmige Klappe
- 5 Linker Vorhof
- 6 Linke Vorhofkammerklappe, Mitralklappe
- 7 Linke Herzkammer
- 8 Papillarmuskeln
- 9 Scheidewand zwischen der linken und rechten Herzkammer, muskulärer Anteil
- 10 Rechte Herzkammer
- 11 Rechte Vorhofkammerklappe
- 12 Rechter Vorhof
- 13 Scheidewand zwischen der linken und rechten Herzkammer, membranöser Anteil
- 14 Scheidewand zwischen der linken und rechten Herzkammer, muskulärer Anteil
- 15 Linke Lungenschlagader
- 16 Linkes Herzohr
- 17 Linke Herzkranzvene
- 18 Linke Herzkranzarterie, r. circumflexus
- 19 Linke Herzkranzarterie, r. interventricularis anterior
- 20 Vordere Zwischenkammerfurche
- 21 Vordere Zwischenkammervene
- 22 Herzspitze
- 23 Rechte Herzkranzschlagader
- 24 Rechtes Herzohr
- 25 Aortenbogen
- 26 Obere Hohlvene
- 27 Rechte hintere Längsvene
- 28 Rechte Lungenschlagader
- 29 Rechte obere Lungenvene
- 30 Rechte untere Lungenvene
- 31 Untere Hohlvene
- 32 Hintere Zwischenkammervene
- 33 Hintere Zwischenkammerfurche
- 34 Erweiterter Teil der großen Herzvene
- 35 Linke untere Lungenvene
- 36 Linke obere Lungenvene
- 37 Linke Lungenschlagader

## G08

### Herz, 2-teilig

- 1 Rechte Kopf-Armvene
- 2 Arm-Kopfarterie
- 3 Linke Kopf-Armvene
- 4 Linke gemeinsame Kopf-Halsschlagader
- 5 Ansteigender Teil der Hauptschlagader
- 6 Linke Lungenschlagader
- 7 Linke Lungenvene
- 8 Linker Vorhof
- 9 Linke Vorhofkammerklappe, Mitralklappe
- 10 Linke Herzkammer
- 11 Scheidewand zwischen der linken und rechten Herzkammer, muskulärer Anteil
- 12 Rechte Herzkammer
- 13 Rechte Vorhofkammerklappe
- 14 Rechter Vorhof
- 15 Stamm der Lungenschlagader, linke halbmondförmige Klappe
- 16 Obere Hohlvene
- 17 Scheidewand zwischen der linken und rechten Herzkammer, membranöser Anteil
- 18 Scheidewand zwischen der linken und rechten Herzkammer, muskulärer Anteil
- 19 Aortenbogen
- 20 Linkes Herzohr
- 21 Vordere Zwischenkammervene
- 22 Linke Herzkranzarterie, r. interventricularis ant.
- 23 Herzspitze
- 24 Rechte Herzkranzschlagader
- 25 Rechtes Herzohr
- 26 Lungenschlagaderstamm
- 27 Linke Kopf-Armvene
- 28 Arm-Kopfarterie
- 29 Rechte Kopf-Armvene
- 30 Rechte hintere Längsvene
- 31 Rechte Lungenschlagader
- 32 Rechte obere Lungenvene
- 33 Rechte untere Lungenvene
- 34 Untere Hohlvene
- 35 Erweiterter Teil der großen Herzvene
- 36 Linke untere Lungenvene
- 37 Linke obere Lungenvene
- 38 Linke Lungenschlagader
- 39 Aortenbogen
- 40 Linke gemeinsame Kopf-Halsschlagader

## G05

### Herz mit Bypass, 2-teilig

Grundstrukturen siehe Modell G08. Zusätzlich dargestellt:

- 1 Bypass zur rechten Herzkranzschlagader
- 2 Bypass zur linken Herzkranzarterie, r. interventricularis anterior
- 3 Bypass zur linken Herzkranzarterie, r. circumflexus

## G08/1

### Herz mit Thymus, 3-teilig

Grundstrukturen siehe Modell G08. Zusätzlich dargestellt:

- 1 Thymus-Drüse

## G10

### Herz, 2-teilig

- 1 Vorhofscheidewand, ovale Grube
- 2 Stamm der Lungenschlagader, linke halbmondförmige Klappe
- 3 Linker Vorhof
- 4 Linke Vorhofkammerklappe, Mitralklappe
- 5 Aortenklappe, linkes halbmondförmiges Segel
- 6 Linke Herzkammer
- 7 Scheidewand zwischen der linken und rechten Herzkammer, muskulärer Anteil
- 8 Rechte Herzkammer
- 9 Rechte Vorhofkammerklappe
- 10 Rechter Vorhof
- 11 Rechte Lungenschlagader
- 12 Scheidewand zwischen der linken und rechten Herzkammer, membranöser Anteil
- 13 Herzspitze
- 14 Obere Hohlvene
- 15 Ansteigender Teil der Hauptschlagader
- 16 Linke Lungenschlagader
- 17 Lungenschlagaderstamm
- 18 Linkes Herzohr
- 19 Vordere Zwischenkammerfurche
- 20 Linke Herzkranzarterie, r. interventricularis anterior
- 21 Vordere Zwischenkammervene
- 22 Herzspitze

- 23 Rechte Herzkranzschlagader
- 24 Rechtes Herzohr
- 25 Ansteigender Teil der Hauptschlagader
- 26 Obere Hohlvene
- 27 Rechte Lungenschlagader
- 28 Rechte obere Lungenvene
- 29 Rechte untere Lungenvene
- 30 Untere Hohlvene
- 31 Hintere Zwischenkammervene
- 32 Erweiterter Teil der großen Herzvene
- 33 Linke Herzkranzarterie, r. circumflexus
- 34 Linke Herzkranzvene
- 35 Linke untere Lungenvene
- 36 Linke obere Lungenvene
- 37 Linke Lungenschlagader

## G04

### Corazón con Hipertrofia ventricular (HVI), de 2 piezas

- 1 V. cava superior
- 2 Aorta, arco
- 3 Tronco pulmonar
- 4 Tronco pulmonar, valva semilunar izquierda
- 5 Aurícula izquierda
- 6 Válvula auriculoventricular izquierda (Válvula mitral)
- 7 Ventrículo izquierdo
- 8 Mm. papilares
- 9 Septo interventricular, porción muscular
- 10 Ventrículo derecho
- 11 Válvula auriculoventricular derecha (Válvula tricúspide)
- 12 Aurícula derecha
- 13 Tabique interventricular, porción membranosa
- 14 Septo interventricular, porción muscular
- 15 A. pulmón izquierda
- 16 Orejuela izquierda
- 17 V. coronaria izquierda
- 18 A. coronaria izquierda, r. circunfleja
- 19 A. coronaria izquierda, r. interventricular anterior
- 20 Surco interventricular anterior
- 21 V. interventricular anterior
- 22 Corazón, vértice
- 23 A. coronaria derecha
- 24 Orejuela derecha
- 25 Aorta, arco
- 26 V. cava superior
- 27 V. ázigos
- 28 A. pulmonar derecha
- 29 V. pulmonar derecha superior
- 30 V. pulmonar derecha inferior
- 31 V. cava inferior
- 32 V. interventricular posterior
- 33 Surco interventricular posterior
- 34 Seno coronario
- 35 V. pulmonar izquierda inferior
- 36 V. pulmonar izquierda superior
- 37 A. pulmón izquierda

## G08

### Corazón, de 2 piezas

- 1 V. braquiocefálica derecha
- 2 Tronco braquiocefálico
- 3 V. braquiocefálica izquierda
- 4 A. carótida común izquierda
- 5 Aorta, porción ascendiente
- 6 A. pulmón izquierda
- 7 V. pulmonar izquierda
- 8 Aurícula izquierda
- 9 Válvula auriculoventricular izquierda (Válvula mitral)
- 10 Ventrículo izquierdo
- 11 Septo interventricular, porción muscular
- 12 Ventrículo derecho
- 13 Válvula auriculoventricular derecha (Válvula tricúspide)
- 14 Aurícula derecha
- 15 Tronco pulmonar, valva semilunar izquierda
- 16 V. cava superior
- 17 Tabique interventricular, porción membranosa
- 18 Septo interventricular, porción muscular
- 19 Aorta, arco
- 20 Orejuela izquierda
- 21 V. interventricular anterior
- 22 A. coronaria izquierda, r. interventricular anterior
- 23 Corazón, vértice
- 24 A. coronaria derecha
- 25 Orejuela derecha
- 26 Tronco pulmonar
- 27 V. braquiocefálica izquierda
- 28 Tronco braquiocefálico
- 29 V. braquiocefálica derecha
- 30 V. ázigos
- 31 A. pulmonar derecha
- 32 V. pulmonar derecha superior
- 33 V. pulmonar derecha inferior
- 34 V. cava inferior
- 35 Seno coronario
- 36 V. pulmonar izquierda inferior
- 37 V. pulmonar izquierda superior
- 38 A. pulmón izquierda
- 39 Aorta, arco
- 40 A. carótida común izquierda



## G05

### Corazón con Bypass, de 2 piezas

Estructuras básicas de acuerdo con el modelo G08.

Presenta adicionalmente:

- 1 Bypass a la A. coronaria derecha
- 2 Bypass a la A. coronaria izquierda, r. interventricular anterior
- 3 Bypass a la A. coronaria izquierda, r. circunfleja

## G08/1

### Corazón con Timo, de 3 piezas

Estructuras básicas de acuerdo con el modelo G08.

Presenta adicionalmente:

- 1 Glándula timo

## G10

### Corazón, de 2 piezas

- 1 Tabique interauricular, fosa oval
- 2 Tronco pulmonar, valva semilunar izquierda
- 3 Aurícula izquierda
- 4 Válvula auriculoventricular izquierda (Válvula mitral)
- 5 Válvula aórtica, valva semilunar izquierda
- 6 Ventrículo izquierdo
- 7 Septo interventricular, porción muscular
- 8 Ventrículo derecho
- 9 Válvula auriculoventricular derecha (Válvula tricúspide)
- 10 Aurícula derecha
- 11 A. pulmonar derecha
- 12 Tabique interventricular, porción membranosa
- 13 Corazón, vértice
- 14 V. cava superior
- 15 Aorta, porción ascendiente
- 16 A. pulmón izquierda
- 17 Tronco pulmonar
- 18 Orejuela izquierda
- 19 Surco interventricular anterior
- 20 A. coronaria izquierda, r. interventricular anterior
- 21 V. interventricular anterior
- 22 Corazón, vértice
- 23 A. coronaria derecha

- 24 Orejuela derecha
- 25 Aorta, porción ascendiente
- 26 V. cava superior
- 27 A. pulmonar derecha
- 28 V. pulmonar derecha superior
- 29 V. pulmonar derecha inferior
- 30 V. cava inferior
- 31 V. interventricular posterior
- 32 Seno coronario
- 33 A. coronaria izquierda, r. circunfleja
- 34 V. coronaria izquierda
- 35 V. pulmonar izquierda inferior
- 36 V. pulmonar izquierda superior
- 37 A. pulmón izquierda

## G04

### Cœur avec hypertrophie ventriculaire gauche (HVG), en 2 parties

- 1 Veine cave supérieure
- 2 Aorte, arc
- 3 Tronc pulmonaire
- 4 Tronc pulmonaire, valvule semilunaire gauche
- 5 Atrium gauche
- 6 Valvule atrioventriculaire gauche (valvule mitrale)
- 7 Ventricule gauche
- 8 Muscles papillaires
- 9 Cloison interventriculaire, partie musculaire
- 10 Ventricule droit
- 11 Valvule atrioventriculaire droite (valvule tricuspide)
- 12 Atrium droit
- 13 Cloison interventriculaire, partie membraneuse
- 14 Cloison interventriculaire, partie musculaire
- 15 Artère pulmonaire gauche
- 16 Auricule gauche
- 17 Veine coronaire gauche
- 18 Artère coronaire gauche, rameau circonflexe
- 19 Artère coronaire gauche, rameau interventriculaire antérieur
- 20 Sillon interventriculaire antérieur
- 21 Veine interventriculaire antérieure
- 22 Cœur, pointe
- 23 Artère coronaire droite
- 24 Auricule droite
- 25 Aorte, arc
- 26 Veine cave supérieure
- 27 Veine azygos
- 28 Artère pulmonaire droite
- 29 Veine pulmonaire droite supérieure
- 30 Veine pulmonaire droite inférieure
- 31 Veine cave inférieure
- 32 Veine interventriculaire postérieure
- 33 Sillon interventriculaire postérieur
- 34 Sinus coronaire
- 35 Veine pulmonaire gauche inférieure
- 36 Veine pulmonaire gauche supérieure
- 37 Artère pulmonaire gauche

## G08

### Cœur, en 2 parties

- 1 Veine brachio-céphalique droite
- 2 Tronc brachio-céphalique
- 3 Veine brachio-céphalique gauche
- 4 Artère carotide commune gauche
- 5 Aorte, partie ascendante
- 6 Artère pulmonaire gauche
- 7 Veine pulmonaire gauche
- 8 Atrium gauche
- 9 Valvule atrioventriculaire gauche (valvule mitrale)
- 10 Ventricule gauche
- 11 Cloison interventriculaire, partie musculaire
- 12 Ventricule droit
- 13 Valvule atrioventriculaire droite (valvule tricuspide)
- 14 Atrium droit
- 15 Tronc pulmonaire, valvule semilunaire gauche
- 16 Veine cave supérieure
- 17 Cloison interventriculaire, partie membraneuse
- 18 Cloison interventriculaire, partie musculaire
- 19 Aorte, arc
- 20 Auricule gauche
- 21 Veine interventriculaire antérieure
- 22 Artère coronaire gauche, rameau interventriculaire antérieur
- 23 Cœur, pointe
- 24 Artère coronaire droite
- 25 Auricule droite
- 26 Tronc pulmonaire
- 27 Veine brachio-céphalique gauche
- 28 Tronc brachio-céphalique
- 29 Veine brachio-céphalique droite
- 30 Veine azygos
- 31 Artère pulmonaire droite
- 32 Veine pulmonaire droite supérieure
- 33 Veine pulmonaire droite inférieure
- 34 Veine cave inférieure
- 35 Sinus coronaire
- 36 Veine pulmonaire gauche inférieure
- 37 Veine pulmonaire gauche supérieure
- 38 Artère pulmonaire gauche
- 39 Aorte, arc
- 40 Artère carotide commune gauche

## G05

### Cœur avec pontage, en 2 parties

Structures de base idem modèle G08. Parties additionnelles représentées:

- 1 Pontage à l'artère coronaire droite
- 2 Pontage à l'artère coronaire gauche, rameau interventriculaire antérieur
- 3 Pontage à l'artère coronaire gauche, rameau circonflexe

## G08/1

### Cœur avec thymus, en 3 parties

Structures de base idem modèle G08. Parties additionnelles représentées:

- 1 Thymus

## G10

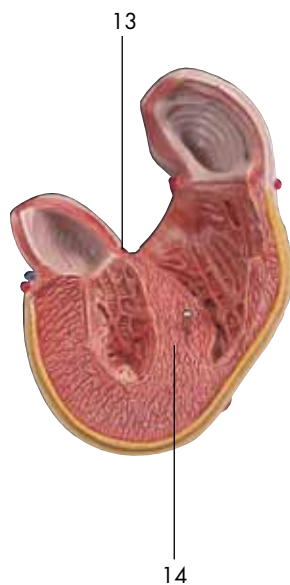
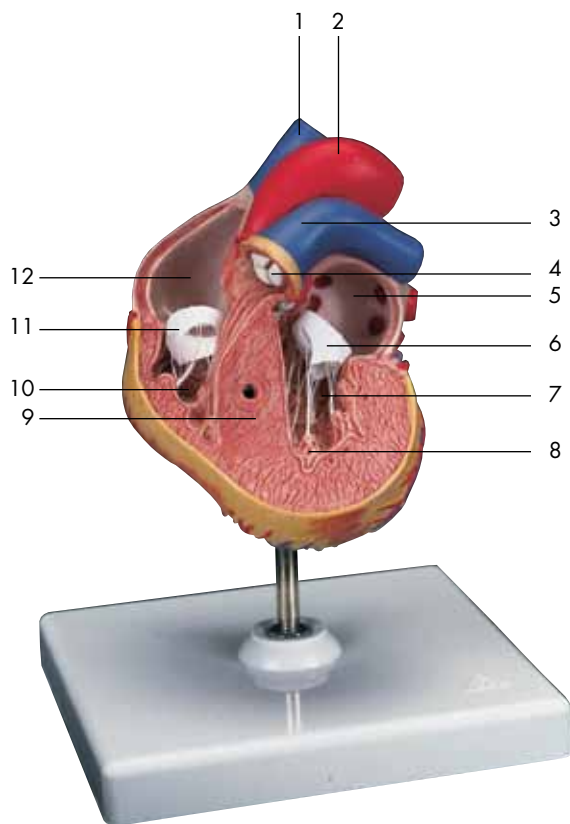
### Cœur, en 2 parties

- 1 Cloison interatrial, fosse ovale
- 2 Tronc pulmonaire, valvule semilunaire gauche
- 3 Atrium gauche
- 4 Valvule atrioventriculaire gauche (valvule mitrale)
- 5 Valvule de l'aorte, valvule semilunaire gauche
- 6 Ventricule gauche
- 7 Cloison interventriculaire, partie musculaire
- 8 Ventricule droit
- 9 Valvule atrioventriculaire droite (valvule tricuspide)
- 10 Atrium droit
- 11 Artère pulmonaire droite
- 12 Cloison interventriculaire, partie membraneuse
- 13 Cœur, pointe
- 14 Veine cave supérieure
- 15 Aorte, partie ascendante
- 16 Artère pulmonaire gauche
- 17 Tronc pulmonaire
- 18 Auricule gauche
- 19 Sillon interventriculaire antérieur
- 20 Artère coronaire gauche, rameau interventriculaire antérieur
- 21 Veine interventriculaire antérieure
- 22 Cœur, pointe
- 23 Artère coronaire droite
- 24 Auricule droite

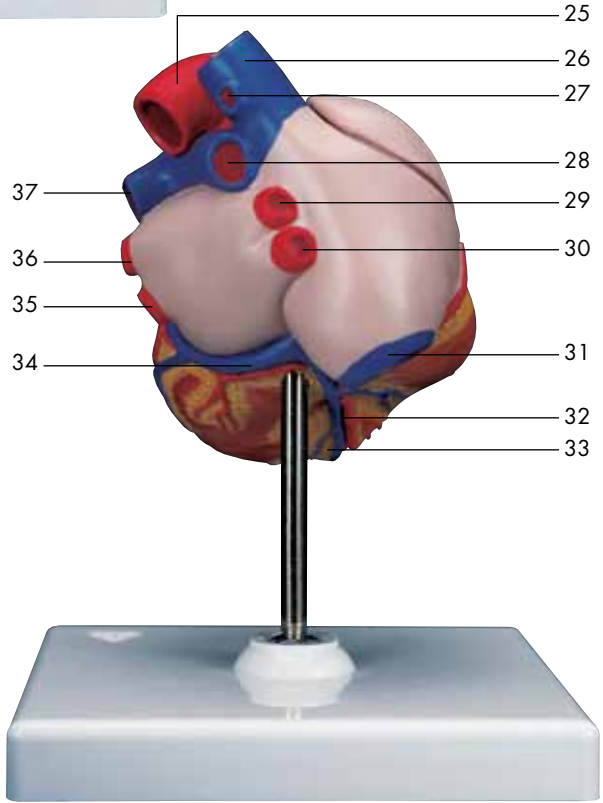
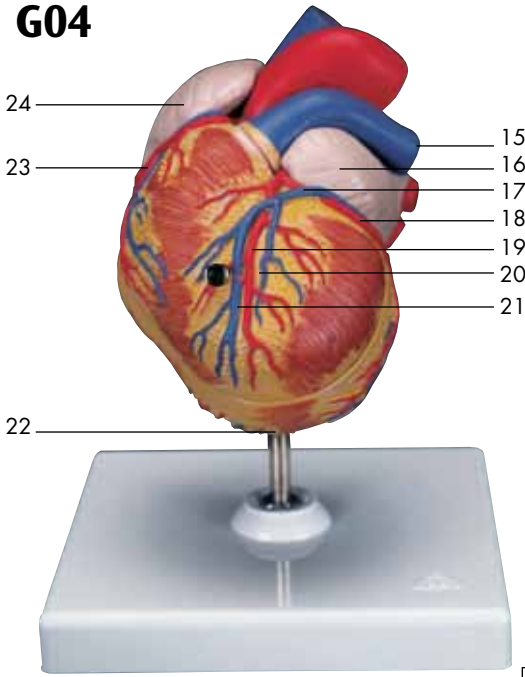
- 25 Aorte, partie ascendante
- 26 Veine cave supérieure
- 27 Artère pulmonaire droite
- 28 Veine pulmonaire droite supérieure
- 29 Veine pulmonaire droite inférieure
- 30 Veine cave inférieure
- 31 Veine interventriculaire postérieure
- 32 Sinus coronaire
- 33 Artère coronaire gauche, rameau circonflexe
- 34 Veine coronaire gauche
- 35 Veine pulmonaire gauche inférieure
- 36 Veine pulmonaire gauche supérieure
- 37 Artère pulmonaire gauche

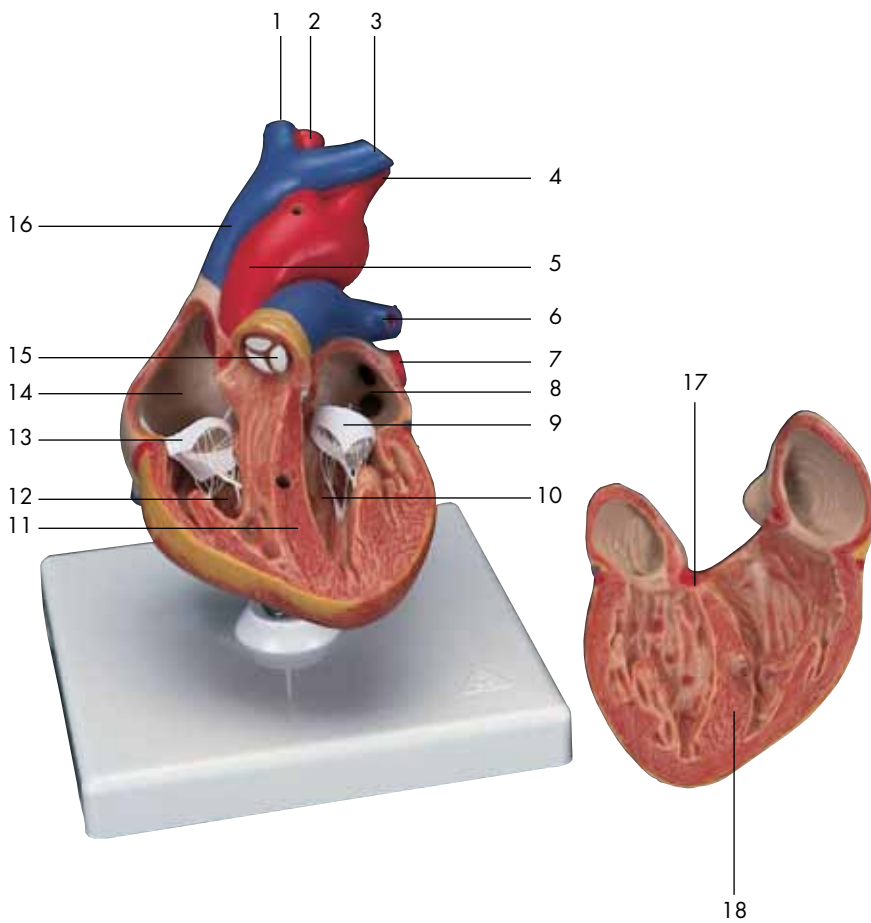




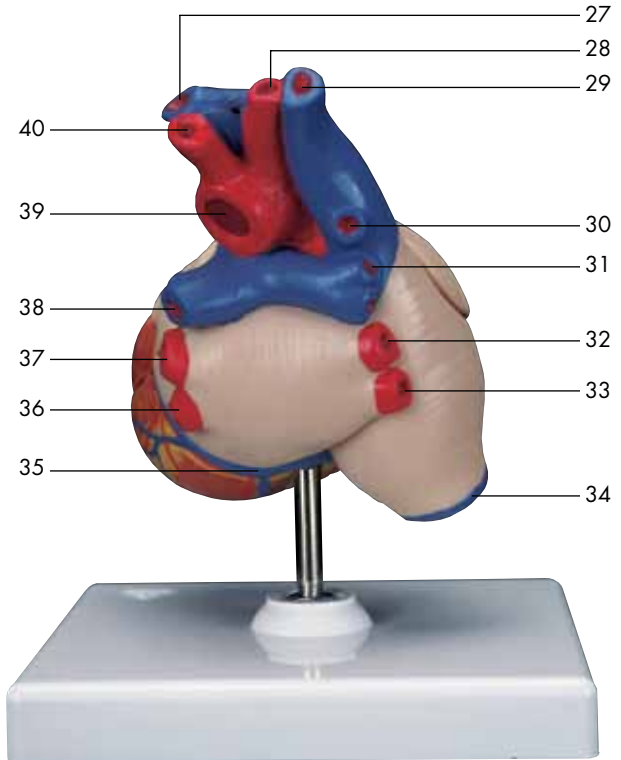
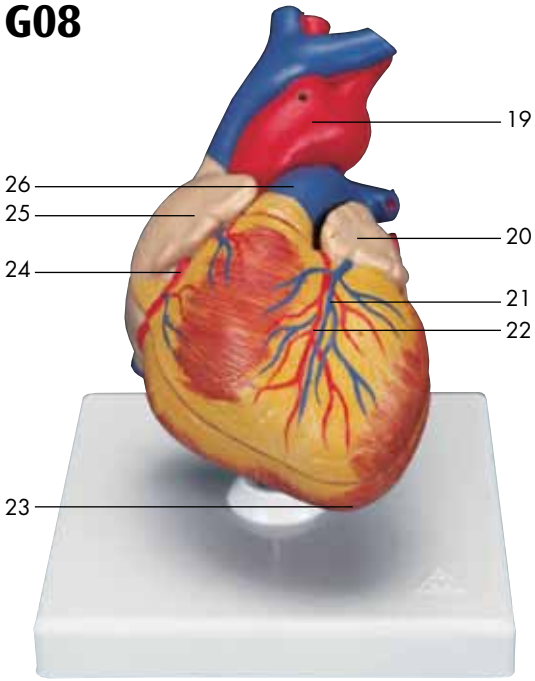


# G04



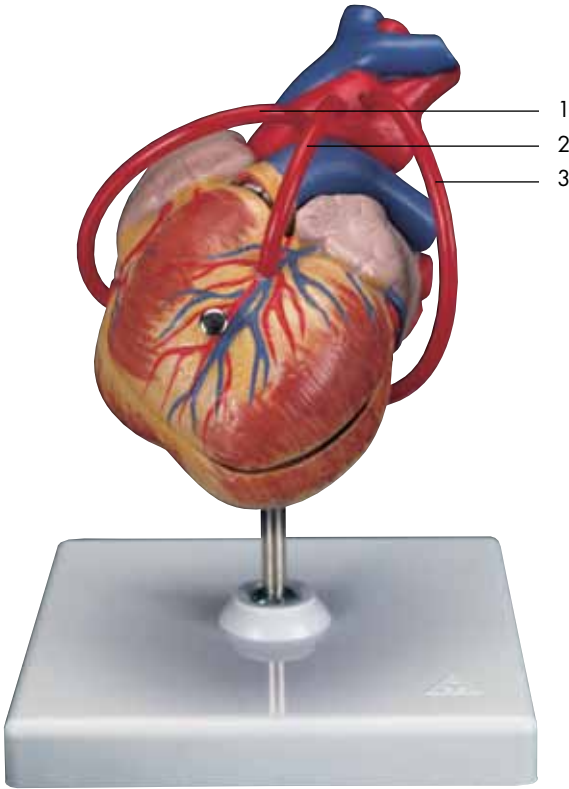


# G08

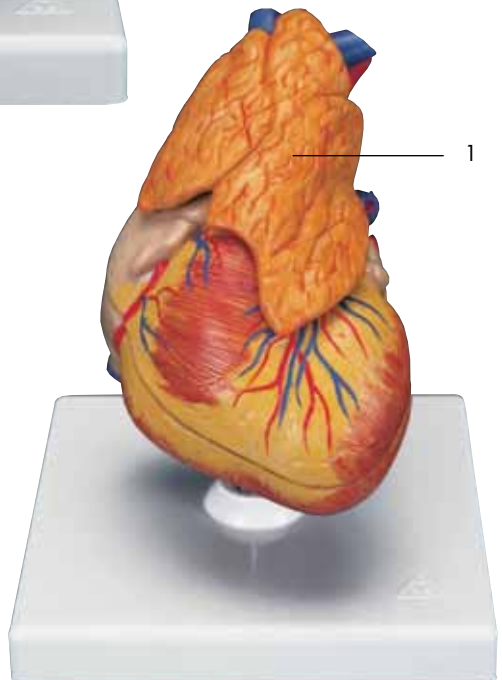




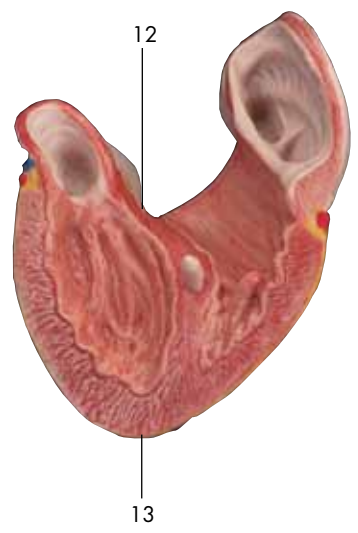
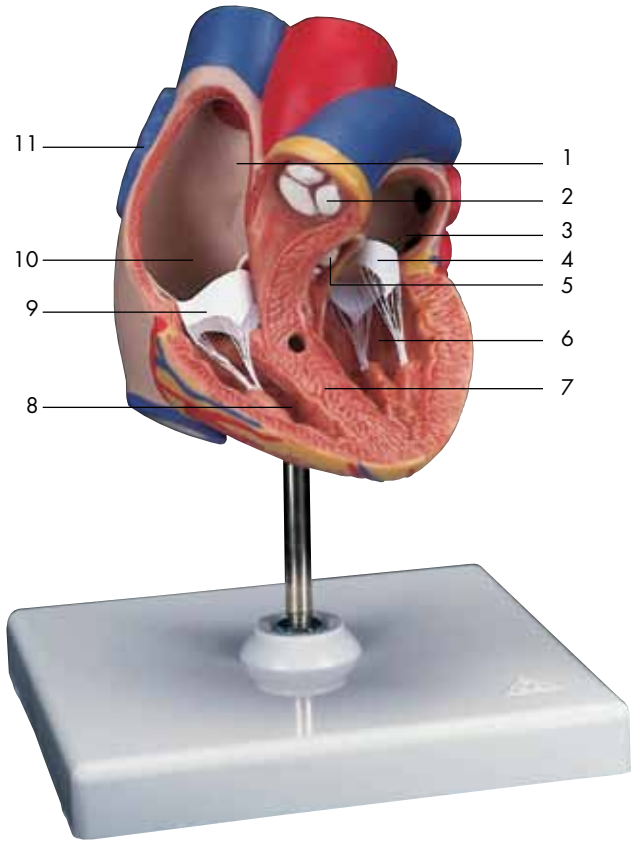
**G05**

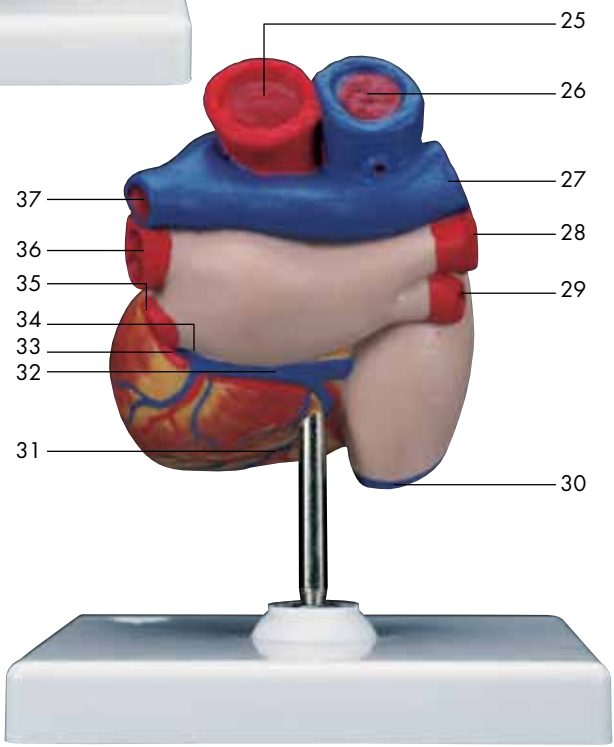
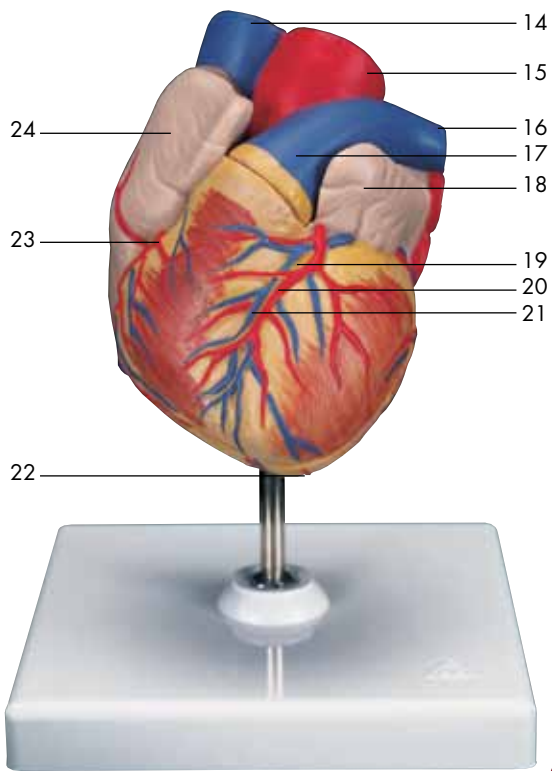


**G08/1**



# G10





# Modelos de Coração

Português

## G04

### Coração com hipertrofia ventricular esquerda, 2 partes

- 1 Veia cava superior (pré-cava)
- 2 Arco aórtico
- 3 Tronco pulmonar (artéria pulmonar)
- 4 Válvula semilunar esquerda do tronco pulmonar
- 5 Átrio esquerdo (átrio pulmonar)
- 6 Valva mitral (valva atrioventricular esquerda)
- 7 Ventrículo esquerdo
- 8 Músculos papilares
- 9 Porção muscular do septo interventricular
- 10 Ventrículo direito
- 11 Valva tricúspide (valva atrioventricular direita)
- 12 Átrio direito
- 13 Porção membranosa do septo interventricular
- 14 Porção muscular do septo interventricular
- 15 Artéria pulmonar esquerda
- 16 Apêndice auricular esquerdo
- 17 Veia coronária ventricular
- 18 Ramo circunflexo da artéria coronária direita
- 19 Ramo interventricular anterior da artéria coronária esquerda
- 20 Sulco interventricular anterior
- 21 Veia interventricular anterior
- 22 Ápice do coração
- 23 Artéria coronária direita
- 24 Apêndice auricular direito
- 25 Arco aórtico
- 26 Veia cava superior (pré-cava)
- 27 Veia ázigo
- 28 Artéria pulmonar direita
- 29 Veia pulmonar superior direita
- 30 Veia pulmonar inferior direita
- 31 Veia cava inferior (pós-cava)
- 32 Veia interventricular posterior
- 33 Sulco interventricular posterior
- 34 Seio coronário
- 35 Veia pulmonar inferior esquerda
- 36 Veia pulmonar superior esquerda
- 37 Artéria pulmonar esquerda

## G08

### Coração, 2 partes

- 1 Veia braquiocefálica direita
- 2 Tronco braquiocefálico
- 3 Veia braquiocefálica esquerda
- 4 Artéria carótida comum esquerda
- 5 Aorta ascendente
- 6 Artéria pulmonar esquerda
- 7 Veia pulmonar esquerda
- 8 Átrio esquerdo (átrio pulmonar)
- 9 Valva mitral (valva atrioventricular esquerda)
- 10 Ventrículo esquerdo
- 11 Porção muscular do septo interventricular
- 12 Ventrículo direito
- 13 Valva tricúspide (valva atrioventricular direita)
- 14 Átrio direito
- 15 Válvula semilunar esquerda do tronco pulmonar
- 16 Veia cava superior (pré-cava)
- 17 Porção membranosa do septo interventricular
- 18 Porção muscular do septo interventricular
- 19 Arco aórtico
- 20 Apêndice auricular esquerdo
- 21 Veia interventricular anterior
- 22 Ramo interventricular anterior da artéria coronária esquerda
- 23 Ápice do coração
- 24 Artéria coronária direita
- 25 Apêndice auricular direito
- 26 Tronco pulmonar (artéria pulmonar)
- 27 Veia braquiocefálica esquerda
- 28 Tronco braquiocefálico
- 29 Veia braquiocefálica direita
- 30 Veia ázigo
- 31 Artéria pulmonar direita
- 32 Veia pulmonar superior direita
- 33 Veia pulmonar inferior direita
- 34 Veia cava inferior (pós-cava)
- 35 Seio coronário
- 36 Veia pulmonar inferior esquerda
- 37 Veia pulmonar superior esquerda
- 38 Artéria pulmonar esquerda
- 39 Arco aórtico
- 40 Artéria carótida comum esquerda

## G05

### Coração com bypass, 2 partes

Estruturas básicas veja modelo G08. Apresenta adicionalmente:

- 1 Bypass na artéria coronária direita
- 2 Bypass no ramo interventricular anterior da artéria coronária esquerda
- 3 Bypass no ramo circunflexo da artéria coronária direita

## G08/1

### Coração com timo, 3 partes

Estruturas básicas veja modelo G08. Apresenta adicionalmente:

- 1 Glândula timo

## G10

### Coração, 2 partes

- 1 Septo interatrial, fossa oval
- 2 Válvula semilunar esquerda do tronco pulmonar
- 3 Átrio esquerdo (átrio pulmonar)
- 4 Valva mitral (valva atrioventricular esquerda)
- 5 Válvula semilunar esquerda da valva aórtica
- 6 Ventrículo esquerdo
- 7 Porção muscular do septo interventricular
- 8 Ventrículo direito
- 9 Valva tricúspide (valva atrioventricular direita)
- 10 Átrio direito
- 11 Artéria pulmonar direita
- 12 Porção membranosa do septo interventricular
- 13 Ápice do coração
- 14 Veia cava superior (pré-cava)
- 15 Aorta ascendente
- 16 Artéria pulmonar esquerda
- 17 Tronco pulmonar (artéria pulmonar)
- 18 Apêndice auricular esquerdo
- 19 Sulco interventricular anterior
- 20 Ramo interventricular anterior da artéria coronária esquerda
- 21 Veia interventricular anterior
- 22 Ápice do coração
- 23 Artéria coronária direita
- 24 Apêndice auricular direito
- 25 Aorta ascendente

- 26 Veia cava superior (pré-cava)
- 27 Artéria pulmonar direita
- 28 Veia pulmonar superior direita
- 29 Veia pulmonar inferior direita
- 30 Veia cava inferior (pós-cava)
- 31 Veia interventricular posterior
- 32 Seio coronário
- 33 Ramo circunflexo da artéria coronária direita
- 34 Veia coronária ventricular
- 35 Veia pulmonar inferior esquerda
- 36 Veia pulmonar superior esquerda
- 37 Artéria pulmonar esquerda

## G04

### **Cuore con ipertrofia ventricolare sinistra, in 2 parti**

- 1 Vena cava superiore
- 2 Arco aortico
- 3 Tronco polmonare
- 4 Valvola semilunare sinistra del tronco polmonare
- 5 Atrio sinistro
- 6 Valvola mitrale (valvola atrioventricolare sinistra)
- 7 Ventricolo sinistro
- 8 Muscoli papillari
- 9 Parte muscolare del setto interventricolare
- 10 Ventricolo destro
- 11 Valvola tricuspide (valvola atrioventricolare destra)
- 12 Atrio destro
- 13 Parte membranosa del setto interventricolare
- 14 Parte muscolare del setto interventricolare
- 15 Arteria polmonare sinistra
- 16 Auricola sinistra
- 17 Vena coronaria sinistra
- 18 Ramo circonflesso dell'arteria coronaria sinistra
- 19 Ramo interventricolare anteriore dell'arteria coronaria sinistra
- 20 Solco interventricolare anteriore
- 21 Vena interventricolare anteriore
- 22 Apice del cuore
- 23 Arteria coronaria destra
- 24 Auricola destra
- 25 Arco aortico
- 26 Vena cava superiore
- 27 Vena azygos
- 28 Arteria polmonare destra
- 29 Vena polmonare superiore destra
- 30 Vena polmonare inferiore destra
- 31 Vena cava inferiore
- 32 Vena interventricolare posteriore
- 33 Solco interventricolare posteriore
- 34 Seno coronario
- 35 Vena polmonare inferiore sinistra
- 36 Vena polmonare superiore sinistra
- 37 Arteria polmonare sinistra

## G08

### **Cuore, in 2 parti**

- 1 Vena brachiocefalica destra
- 2 Tronco brachiocefalico
- 3 Vena brachiocefalica sinistra
- 4 Arteria carotide comune sinistra
- 5 Aorta ascendente
- 6 Arteria polmonare sinistra
- 7 Vena polmonare sinistra
- 8 Atrio sinistro
- 9 Valvola mitrale (valvola atrioventricolare sinistra)
- 10 Ventricolo sinistro
- 11 Parte muscolare del setto interventricolare
- 12 Ventricolo destro
- 13 Valvola tricuspide (valvola atrioventricolare destra)
- 14 Atrio destro
- 15 Valvola semilunare sinistra del tronco polmonare
- 16 Vena cava superiore
- 17 Parte membranosa del setto interventricolare
- 18 Parte muscolare del setto interventricolare
- 19 Arco aortico
- 20 Auricola sinistra
- 21 Vena interventricolare anteriore
- 22 Ramo interventricolare anteriore dell'arteria coronaria sinistra
- 23 Apice del cuore
- 24 Arteria coronaria destra
- 25 Auricola destra
- 26 Tronco polmonare
- 27 Vena brachiocefalica sinistra
- 28 Tronco brachiocefalico
- 29 Vena brachiocefalica destra
- 30 Vena azygos
- 31 Arteria polmonare destra
- 32 Vena polmonare superiore destra
- 33 Vena polmonare inferiore destra
- 34 Vena cava inferiore
- 35 Seno coronario
- 36 Vena polmonare inferiore sinistra
- 37 Vena polmonare superiore sinistra
- 38 Arteria polmonare sinistra
- 39 Arco aortico
- 40 Arteria carotide comune sinistra

**G05****Cuore con bypass, in 2 parti**

**Struttura base come modello G08. Inoltre sono rappresentati:**

- 1 Bypass all'arteria coronaria destra
- 2 Bypass al ramo interventricolare anteriore dell'arteria coronaria sinistra
- 3 Bypass al ramo circonflesso dell'arteria coronaria sinistra

- 30 Vena cava inferiore
- 31 Vena interventricolare posteriore
- 32 Seno coronario
- 33 Ramo circonflesso dell'arteria coronaria destra
- 34 Vena coronaria sinistra
- 35 Vena polmonare inferiore sinistra
- 36 Vena polmonare superiore sinistra
- 37 Arteria polmonare sinistra

**G08/1****Cuore con timo, in 3 parti**

**Struttura di base come modello G08. Inoltre sono rappresentati:**

- 1 Ghiandola timo

**G10****Cuore, in 2 parti**

- 1 Setto interatriale, fossa ovale
- 2 Valvola semilunare sinistra del tronco polmonare
- 3 Atrio sinistro
- 4 Valvola mitrale (valvola atrioventricolare sinistra)
- 5 Valvola semilunare sinistra della valvola aortica
- 6 Ventricolo sinistro
- 7 Parte muscolare del setto interventricolare
- 8 Ventricolo destro
- 9 Valvola tricuspide (valvola atrioventricolare destra)
- 10 Atrio destro
- 11 Arteria polmonare destra
- 12 Parte membranosa del setto interventricolare
- 13 Apice del cuore
- 14 Vena cava superiore
- 15 Aorta ascendente
- 16 Arteria polmonare sinistra
- 17 Tronco polmonare
- 18 Auricola sinistra
- 19 Solco interventricolare anteriore
- 20 Ramo interventricolare anteriore dell'arteria coronaria sinistra
- 21 Vena interventricolare anteriore
- 22 Apice del cuore
- 23 Arteria coronaria destra
- 24 Auricola destra
- 25 Aorta ascendente
- 26 Vena cava superiore
- 27 Arteria polmonare destra
- 28 Vena polmonare superiore destra
- 29 Vena polmonare inferiore destra

# 心臓モデル

日本語

## G04

- 1 上大静脈
- 2 大動脈弓
- 3 肺動脈(幹)
- 4 肺動脈の左半月弁
- 5 左心房
- 6 左房室弁 (僧帽弁)
- 7 左心室
- 8 乳頭筋
- 9 心室中隔の筋性部
- 10 右心室
- 11 右房室弁 (三尖弁)
- 12 右心房
- 13 心室中隔の膜性部
- 14 心室中隔の筋性部
- 15 左肺動脈
- 16 左心耳
- 17 大心(臓)静脈
- 18 左冠状動脈の回旋枝
- 19 左冠状動脈の前室間枝
- 20 前室間溝
- 21 大心(臓)静脈
- 22 心尖
- 23 右冠状動脈
- 24 右心耳
- 25 大動脈弓
- 26 上大静脈
- 27 奇静脈
- 28 右肺動脈
- 29 右上肺静脈
- 30 右下肺静脈
- 31 下大静脈
- 32 中心(臓)静脈
- 33 後室間溝
- 34 冠状静脈洞
- 35 左下肺静脈
- 36 左上肺静脈
- 37 左肺動脈

## G08

- 1 右腕頭静脈
- 2 腕頭動脈
- 3 左腕頭静脈
- 4 左総頸動脈
- 5 上行大動脈
- 6 左肺動脈
- 7 左肺静脈
- 8 左心房
- 9 左房室弁 (僧帽弁)
- 10 左心室
- 11 心室中隔の筋性部
- 12 右心室
- 13 右房室弁 (三尖弁)
- 14 右心房
- 15 肺動脈の左半月弁
- 16 上大静脈
- 17 心室中隔の膜性部
- 18 心室中隔の筋性部
- 19 大動脈弓
- 20 左心耳
- 21 大心(臓)静脈
- 22 左冠状動脈の前室間枝
- 23 心尖
- 24 右冠状動脈
- 25 右心耳
- 26 肺動脈(幹)
- 27 左腕頭静脈
- 28 腕頭動脈
- 29 右腕頭静脈
- 30 奇静脈
- 31 右肺動脈
- 32 右上肺静脈
- 33 右下肺静脈
- 34 下大静脈
- 35 冠状静脈洞
- 36 左下肺静脈
- 37 左上肺静脈
- 38 左肺動脈
- 39 大動脈弓
- 40 左総頸動脈



**G05**

- 1 大動脈—右冠状動脈バイパス
- 2 大動脈—左冠状動脈前室間枝バイパス
- 3 大動脈—左冠状動脈回旋枝バイパス

**G08/1**

- 1 胸腺

**G10**

- 1 卵円窩
- 2 肺動脈の左半月弁
- 3 左心耳
- 4 左房室弁（僧帽弁）
- 5 大動脈弁の左半月弁
- 6 左心室
- 7 心室中隔の筋性部
- 8 右心室
- 9 右房室弁（三尖弁）
- 10 右心房
- 11 右肺動脈
- 12 心室中隔の膜性部
- 13 心尖
- 14 上大静脈
- 15 上行大動脈
- 16 左肺動脈
- 17 肺動脈(幹)
- 18 左心耳
- 19 前室間溝<sup>®</sup>
- 20 左冠状動脈の前室間枝
- 21 大心(臓)静脈
- 22 心尖
- 23 右冠状動脈
- 24 右心耳
- 25 上行大動脈
- 26 上大静脈
- 27 右肺動脈
- 28 右上肺静脈
- 29 右下肺静脈
- 30 下大静脈
- 31 中心(臓)静脈
- 32 冠状静脈洞
- 33 左冠状動脈の回旋枝
- 34 左冠状動脈
- 35 左下肺静脈
- 36 左上肺静脈
- 37 左肺動脈

## G04

### Сердце с гипертрофией левого желудочка (ГЛЖ), 2 части

- 1 Верхняя полая вена
- 2 Дуга аорты
- 3 Легочный ствол
- 4 Левая полулунная заслонка легочного ствола
- 5 Левое предсердие
- 6 Митральный клапан (левый атриовентрикулярный клапан)
- 7 Левый желудочек
- 8 Сосочковые мышцы
- 9 Мышечная часть межжелудочковой перегородки
- 10 Правый желудочек
- 11 Трехстворчатый клапан (правый атриовентрикулярный клапан)
- 12 Правое предсердие
- 13 Перепончатая часть межжелудочковой перегородки
- 14 Мышечная часть межжелудочковой перегородки
- 15 Левая легочная артерия
- 16 Ушко левого предсердия
- 17 Левая коронарная вена
- 18 Огибающая ветвь левой коронарной артерии
- 19 Передняя межжелудочковая ветвь левой коронарной артерии
- 20 Передняя межжелудочковая борозда
- 21 Передняя межжелудочковая вена
- 22 Верхушка сердца
- 23 Правая коронарная артерия сердца
- 24 Ушко правого предсердия
- 25 Дуга аорты
- 26 Верхняя полая вена
- 27 Непарная вена
- 28 Правая легочная артерия
- 29 Правая верхняя легочная вена
- 30 Правая нижняя легочная вена
- 31 Нижняя полая вена
- 32 Задняя межжелудочковая вена
- 33 Задняя межжелудочковая борозда
- 34 Коронарный синус
- 35 Левая нижняя легочная вена
- 36 Левая верхняя легочная вена
- 37 Левая легочная артерия

## G08

### Сердце, 2 части

- 1 Правая плечеголовая вена
- 2 Плечеголовный ствол
- 3 Левая плечеголовая вена
- 4 Левая общая сонная артерия
- 5 Восходящий отдел аорты
- 6 Левая легочная артерия
- 7 Левая легочная вена
- 8 Левое предсердие
- 9 Митральный клапан (левый атриовентрикулярный клапан)
- 10 Левый желудочек
- 11 Мышечная часть межжелудочковой перегородки
- 12 Правый желудочек
- 13 Трехстворчатый клапан (правый атриовентрикулярный клапан)
- 14 Правое предсердие
- 15 Левая полулунная заслонка легочного ствола
- 16 Верхняя полая вена
- 17 Перепончатая часть межжелудочковой перегородки
- 18 Мышечная часть межжелудочковой перегородки
- 19 Дуга аорты
- 20 Ушко левого предсердия
- 21 Передняя межжелудочковая вена
- 22 Передняя межжелудочковая ветвь левой коронарной артерии
- 23 Верхушка сердца
- 24 Правая коронарная артерия сердца
- 25 Ушко правого предсердия
- 26 Легочный ствол
- 27 Левая плечеголовая вена
- 28 Плечеголовный ствол
- 29 Правая плечеголовая вена
- 30 Непарная вена
- 31 Правая легочная артерия
- 32 Верхняя правая легочная вена
- 33 Нижняя правая легочная вена
- 34 Нижняя полая вена
- 35 Коронарный синус
- 36 Нижняя левая легочная вена
- 37 Левая верхняя легочная вена
- 38 Левая легочная артерия
- 39 Дуга аорты
- 40 Левая общая сонная артерия

## G05

### Сердце с шунтом, 2 части

- 1 Основные структуры такие же, как в модели G08 Кроме того представлены:
- 2 Шунт к правой коронарной артерии сердца
- 3 Шунт к передней межжелудочковой ветви левой коронарной артерии
- 4 Шунт к огибающей ветви левой коронарной артерии

## G08/1

### Сердце с вилочковой железой, 3 части

Основные структуры такие же, как в модели G08 Кроме того представлены:


- 1 Вилочковая железа

## G10

### Сердце, 2 части

- 1 Овальное отверстие сердца
- 2 Левая полулунная заслонка легочного ствола
- 3 Левое предсердие
- 4 Митральный клапан (левый атриовентрикулярный клапан)
- 5 Левая полулунная заслонка клапана аорты
- 6 Левый желудочек
- 7 Мышечная часть межжелудочковой перегородки
- 8 Правый желудочек
- 9 Трехстворчатый клапан (правый атриовентрикулярный клапан)
- 10 Правое предсердие
- 11 Правая легочная артерия
- 12 Перепончатая часть межжелудочковой перегородки
- 13 Верхушка сердца
- 14 Верхняя полая вена
- 15 Восходящий отдел аорты
- 16 Левая легочная артерия
- 17 Легочный ствол
- 18 Ушко левого предсердия
- 19 Передняя межжелудочковая борозда
- 20 Передняя межжелудочковая ветвь левой коронарной артерии
- 21 Передняя межжелудочковая вена
- 22 Верхушка сердца
- 23 Правая коронарная артерия сердца
- 24 Ушко правого предсердия

- 25 Восходящий отдел аорты
- 26 Верхняя полая вена
- 27 Правая легочная артерия
- 28 Верхняя правая легочная вена
- 29 Нижняя правая легочная вена
- 30 Нижняя полая вена
- 31 Задняя межжелудочковая вена
- 32 Коронарный синус
- 33 Огибающая ветвь левой коронарной артерии
- 34 Левая коронарная вена
- 35 Нижняя левая легочная вена
- 36 Левая верхняя легочная вена
- 37 Левая легочная артерия



## G04

### 具有左心室的心脏

#### 左心室肥大(LVH), 2个部分

- 1 上腔静脉
- 2 主动脉弓
- 3 肺动脉干
- 4 肺动脉干左侧半月瓣
- 5 左心房
- 6 二尖瓣(左房室膈)
- 7 左心室
- 8 乳头肌
- 9 室间隔肌部
- 10 右心室
- 11 三尖瓣(右房室瓣)
- 12 右心房
- 13 室间隔膜部
- 14 室间隔肌部
- 15 左肺动脉
- 16 左心耳
- 17 心大静脉
- 18 左冠状动脉旋支
- 19 冠状动脉前室间支
- 20 前室间沟
- 21 前室间静脉
- 22 心尖
- 23 心脏右冠状动脉
- 24 右心耳
- 25 主动脉弓
- 26 上腔静脉
- 27 奇静脉
- 28 右肺动脉
- 29 右上肺静脉
- 30 右下肺静脉
- 31 下腔静脉
- 32 后室间静脉
- 33 后室间沟
- 34 冠状窦
- 35 左肺下静脉
- 36 左上肺静脉
- 37 左肺动脉

## G08

### 心脏, 2部分

- 1 右头臂静脉
- 2 头臂(动脉)干
- 3 左头臂静脉
- 4 左颈总动脉
- 5 主动脉升部
- 6 左肺动脉
- 7 左肺静脉
- 8 左心房
- 9 二尖瓣(左房室膈)
- 10 左心室
- 11 室间隔肌部
- 12 右心室
- 13 三尖瓣(右房室瓣)
- 14 右心房
- 15 肺动脉干左侧半月形尖
- 16 上腔静脉
- 17 室间隔膜部
- 18 室间隔肌部
- 19 主动脉弓
- 20 左心耳
- 21 前室间静脉
- 22 左冠状动脉前室间支
- 23 心尖
- 24 心脏右冠状动脉
- 25 右心耳
- 26 肺动脉干
- 27 左头臂静脉
- 28 头臂(动脉)干
- 29 右头臂静脉
- 30 奇静脉
- 31 右肺动脉
- 32 右上肺静脉
- 33 右下肺静脉
- 34 下腔静脉
- 35 冠状窦
- 36 左肺下静脉
- 37 左上肺静脉
- 38 左肺动脉
- 39 主动脉弓
- 40 左颈总动脉

## G05

### 行分流术的心脏，2部分

具有如模型G08的基本结构，另外还呈现了：

- 1 心脏右冠状动脉分流术
- 2 左冠状动脉前室间支分流术
- 3 左冠状动脉回旋支分流术

35 左肺下静脉

36 左上肺静脉

37 左肺动脉

## G08/1

### 具有胸腺的心脏，3个部分

基本的结构如G08模型，另外还呈现了：

- 1 胸腺

## G10

### 心脏，2个部分

- 1 卵圆窝
- 2 左侧肺动脉干半月瓣
- 3 左心房
- 4 二尖瓣(左房室膈)
- 5 左侧主动脉半月瓣
- 6 左心室
- 7 室间隔肌部
- 8 右心室
- 9 三尖瓣(右房室瓣)
- 10 右心房
- 11 右肺动脉
- 12 室间隔膜部
- 13 心尖
- 14 上腔静脉
- 15 主动脉升部
- 16 左肺动脉
- 17 肺动脉干
- 18 左心耳
- 19 前室间沟
- 20 左侧冠状动脉的前室间支
- 21 前室间静脉
- 22 心尖
- 23 心脏右冠状动脉
- 24 右心耳
- 25 主动脉升部
- 26 上腔静脉
- 27 右肺动脉
- 28 右上肺静脉
- 29 右下肺静脉
- 30 下腔静脉
- 31 后室间静脉
- 32 冠状窦
- 33 左冠状动脉回旋支
- 34 心大静脉







# 3B Scientific

A worldwide group of companies



3B Scientific GmbH

Rudorffweg 8 • 21031 Hamburg • Germany

Tel.: + 49-40-73966-0 • Fax: + 49-40-73966-100

[www.3bscientific.com](http://www.3bscientific.com) • [3b@3bscientific.com](mailto:3b@3bscientific.com)

© Copyright 2002 / 2012 for instruction manual and design of product:  
3B Scientific GmbH, Germany