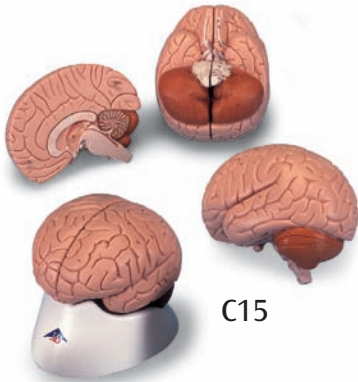
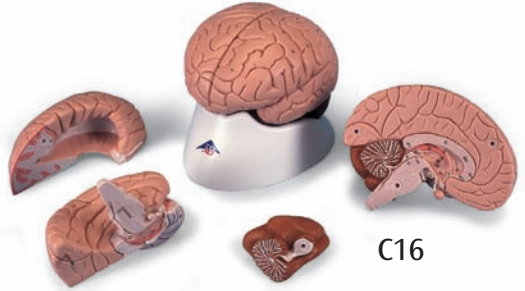



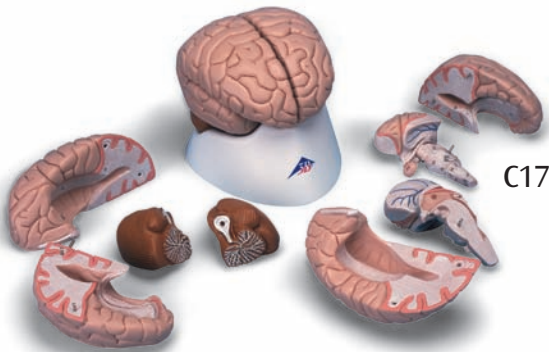
...going one step further



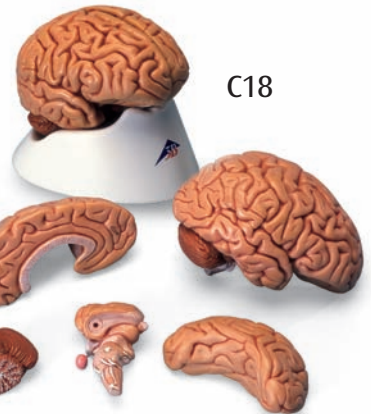C15



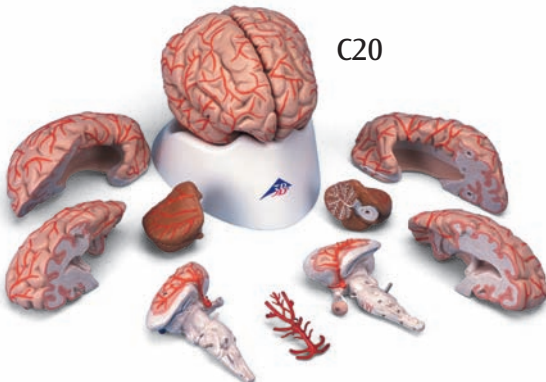
C16



C17



C18



C20

C15, C16, C17, C18, C20

Telencephalon

C15, C16, C17, C18, C20:

- 1 Lobus frontalis
- 2 Lobus parietalis
- 3 Lobus occipitalis
- 4 Lobus temporalis
- 5 Sulcus centralis
- 6 Gyrus precentralis
- 7 Gyrus postcentralis
- 8 Bulbus olfactorius
- 9 Commissura anterior
- 10 Corpus callosum
 - a Genu
 - b Truncus
 - c Splenium
 - d Rostrum
- 11 Septum pellucidum
- 12 Fornix
- 13 Commissura posterior

C16, C17, C18, C20:

- 14 Insula
- 15 Capsula interna
- 16 Ventriculus lateralis
 - e Cornu frontale
 - f Pars centralis
- 17 Plexus choroideus
 - g Cornu occipitale

C17, C18, C20:

- h Cornu temporale
- 18 Hippocampus

Diencephalon

C15, C16, C17, C18, C20:

- 19 Thalamus
- 20 Sulcus hypothalamicus
- 21 Hypothalamus
- 22 Adhesio interthalamica
- 23 Glandula pinealis
- 24 Corpus mammillare sinistrum
- 25 Hypophysis
- 26 Ventriculus tertius cum plexus choroideus

C17, C18, C20:

- 27 Nucleus caudatus
- 28 Pulvinar thalami
- 29 Corpus geniculatum mediale
- 30 Corpus geniculatum laterale

Mesencephalon

C15, C16, C17, C18, C20:

- 31 Lamina tecti

32 Tegmentum mesencephali

33 Crus cerebri

34 Aqueductus mesencephali

Metencephalon

35 Cerebellum

- a Vermis
 - b Tonsilla
 - c Flocculus
 - d Arbor vitae
 - e Ventriculus quartus
- 36 Pons
 - f Pedunculus cerebellaris superior
 - g Pedunculus cerebellaris medius
 - h Pedunculus cerebellaris inferior

Myelencephalon

37 Medulla oblongata

38 Oliva

39 Pyramis

40 N. cervicalis I. (C1)

Nervi craniales [®]

- I N. olfactorius
- II N. opticus
- III N. oculomotorius
- IV N. trochlearis
- V N. trigeminus
- VI N. abducens
- VII N. facialis
- VIII N. vestibulocochlearis
- IX N. glossopharyngeus
- X N. vagus
- XI N. accessorius
- XII N. hypoglossus

Circulus arteriosus cerebri (Willisii)

C20:

- 1 A. cerebri anterior
- 2 A. communicans anterior
- 3 A. carotis interna
- 4 A. cerebri media
- 5 A. communicans posterior
- 6 A. cerebri posterior
- 7 A. superior cerebelli
- 8 A. basilaris
- 9 Aa. pontis
- 10 A. labyrinthi
- 11 A. inferior anterior cerebelli
- 12 A. vertebralis
- 13 A. inferior posterior cerebelli
- 14 A. spinalis anterior

The Human Brain

English

Telencephalon

C15, C16, C17, C18, C20:

- 1 Frontal lobe
- 2 Parietal lobe
- 3 Occipital lobe
- 4 Temporal lobe
- 5 Central sulcus
- 6 Precentral gyrus
- 7 Postcentral gyrus
- 8 Olfactory bulb
- 9 Anterior commissure
- 10 Corpus callosum
 - a Genu
 - b Trunk
 - c Splenium
 - d Rostrum
- 11 Septum pellucidum
- 12 Fornix
- 13 Posterior commissure

C16, C17, C18, C20:

- 14 Insula
- 15 Internal capsule
- 16 Lateral ventricle
 - e Frontal horn
 - f Central part
- 17 Choroid plexus
 - g Occipital horn

C17, C18, C20:

- h Temporal horn
- 18 Hippocampus

Diencephalon

C15, C16, C17, C18, C20:

- 19 Thalamus
- 20 Hypothalamic sulcus
- 21 Hypothalamus
- 22 Interthalamic adhesion
- 23 Pineal gland
- 24 Left mammillary body
- 25 Pituitary gland
- 26 Choroid plexus of 3rd ventricle

C17, C18, C20:

- 27 Caudate nucleus
- 28 Pulvinar
- 29 Medial geniculate body
- 30 Lateral geniculate body

Mesencephalon

C15, C16, C17, C18, C20:

- 31 Tectal plate

32 Tegmentum of midbrain

33 Cerebral crus

34 Aqueduct of midbrain

Metencephalon

35 Cerebellum

- a Vermis
 - b Tonsil
 - c Flocculus
 - d Arbor vitae
 - e Fourth ventricle
- 36 Pons
- f Superior cerebellar peduncle
 - g Middle cerebellar peduncle
 - h Inferior cerebellar peduncle

Myelencephalon

37 Medulla oblongata

38 Inferior olive

39 Pyramid

40 First cervical nerve (C1)

Cranial Nerves [®]

- I Olfactory nerve
- II Optic nerve
- III Oculomotor nerve
- IV Trochlear nerve
- V Trigeminal nerve
- VI Abducent nerve
- VII Facial nerve
- VIII Vestibulocochlear nerve
- IX Glossopharyngeal nerve
- X Vagus nerve
- XI Accessory nerve
- XII Hypoglossal nerve

Cerebral arterial circle (Circle of Willis)

C20:

- 1 Anterior cerebral artery
- 2 Anterior communicating artery
- 3 Internal carotid artery
- 4 Middle cerebral artery
- 5 Posterior communicating artery
- 6 Posterior cerebral artery
- 7 Superior cerebellar artery
- 8 Basilar artery
- 9 Pontine arteries
- 10 Labyrinthine artery
- 11 Anterior inferior cerebellar artery
- 12 Vertebral artery
- 13 Posterior inferior cerebellar artery
- 14 Anterior spinal artery

Endhirn

C15, C16, C17, C18, C20:

- 1 Stirnlappen
- 2 Scheitellappen
- 3 Hinterhauptlappen
- 4 Schläfenlappen
- 5 Zentralfurche
- 6 Windung vor der Zentralfurche
- 7 Windung hinter der Zentralfurche
- 8 Riechkolben
- 9 Vordere Kommissur
- 10 Balken
 - a Knie
 - b Stamm
 - c Wulst
 - d Schnabel
- 11 Durchsichtige Scheidewand
- 12 Gewölbe
- 13 Hintere Kommissur

C16, C17, C18, C20:

- 14 Insel
- 15 Innere Kapsel
- 16 Seitenventrikel
 - e Vorderhorn
 - f Mittelteil
 - 17 Adergeflecht
 - g Hinterhorn

C17, C18, C20:

- h Unterhorn
- 18 Hippocampus

Zwischenhirn

C15, C16, C17, C18, C20:

- 19 Thalamus
- 20 Hypothalamische Furche
- 21 Hypothalamus
- 22 Verbindung der Thalamushälften
- 23 Zirbeldrüse
- 24 Mamillarkörper
- 25 Hirnanhangsdrüse (Hypophyse)
- 26 3. Ventrikel mit Adergeflecht

C17, C18, C20:

- 27 Schweißkern
- 28 Pulvinar
- 29 Innerer Kniehöcker
- 30 Äußerer Kniehöcker

Mittelhirn

C15, C16, C17, C18, C20:

- 31 Vierhügelplatte

- 32 Mittelhirndach
- 33 Schenkel des Mittelhirns
- 34 Verbindung zwischen 3. und 4. Ventrikel

Hinterhirn

- 35 Kleinhirn
 - a Wurm
 - b Mandel
 - c Flöckchen
 - d Lebensbaum
 - e 4. Ventrikel
- 36 Brücke
 - f Oberer Kleinhirnstiel
 - g Mittlerer Kleinhirnstiel
 - h Unterer Kleinhirnstiel

Nachhirn

- 37 Verlängertes Mark
- 38 Olive
- 39 Pyramide
- 40 1. Halsnerv

Hirnnerven

- I Geruchsnerv
- II Sehnerv
- III Oculomotorius
- IV Trochlearis
- V Trigemini
- VI Abducens
- VII Gesichtsnerv
- VIII Gehör- und Gleichgewichtsnerv
- IX Glossopharyngeus
- X Vagus
- XI Accessorius
- XII Hypoglossus

Gefäßkranz an der Hirnbasis

C20:

- 1 Vordere Hirnschlagader
- 2 Vordere Verbindungsschlagader
- 3 Innere Kopfschlagader
- 4 Mittlere Hirnschlagader
- 5 Hintere Verbindungsschlagader
- 6 Hintere Hirnschlagader
- 7 Obere Kleinhirnschlagader
- 8 Basilarischlagader
- 9 Brückenschlagader
- 10 Labyrinthischlagader
- 11 Vordere untere Kleinhirnschlagader
- 12 Wirbelschlagader
- 13 Hintere untere Kleinhirnschlagader
- 14 Vordere Rückenmarkschlagader

El cerebro humano

Español

Telencéfalo o cerebro anterior

C15, C16, C17, C18, C20:

- 1 Lóbulo frontal
- 2 Lóbulo parietal
- 3 Lóbulo occipital
- 4 Lóbulo temporal
- 5 Surco central (de Rolando)
- 6 Circunvolución frontal ascendente (prerrolándica)
- 7 Circunvolución parietal ascendente
- 8 Bulbo olfatorio
- 9 Comisura cerebral anterior
- 10 Cuerpo caloso
 - a Rodilla
 - b Tronco
 - c Rodete
 - d Rostro
- 11 Membrana pelúcida
- 12 Fórnix
- 13 Comisura blanca posterior

C16, C17, C18, C20:

- 14 Insula
- 15 Cápsula interna
- 16 Ventrículo lateral
 - e Cuerno anterior
 - f Parte central
- 17 Plexo coroideo
 - g Cuerno posterior

C17, C18, C20:

- h Cuerno inferior
- 18 Hipocampo

Diencéfalo o cerebro intermedio

C15, C16, C17, C18, C20:

- 19 Tálamo
- 20 Surco hipotalámico (de Monro)
- 21 Hipotálamo
- 22 Adherencias intertalámicas
- 23 Glándula pineal (epífisis)
- 24 Cuerpo mamilar sin.
- 25 Glándula pituitaria (hiopófisis)
- 26 Tercer ventrículo y plexo coroideo

C17, C18, C20:

- 27 Cuerpo caudado
- 28 Pulvinar
- 29 Cuerpo geniculado interno
- 30 Cuerpo geniculado externo

Mesencéfalo o cerebro medio

C15, C16, C17, C18, C20:

- 31 Techo del mesencéfalo
- 32 Tegmento mesencefálico (calota pedicular)
- 33 Pedúnculo cerebral
- 34 Acueducto de Silvio

Metencéfalo

- 35 Cerebelo
 - a Vermis
 - b Tonsila
 - c Flóculo
 - d Árvore da vida
 - e Quarto ventrículo
- 36 Ponte
 - f Pedúnculo cerebral superior
 - g Pedúnculo cerebral mediano
 - h Pedúnculo cerebral inferior

Mielencéfalo

- 37 Medula oblonga
- 38 Oliva
- 39 Pirámide
- 40 Primeiro nervo cervical

Nervos do cérebro

- I Nervo olfativo
- II Nervo ótico
- III Nervo oculomotor
- IV Nervo troclear
- V Nervo trigêmeo
- VI Nervo abducente
- VII Nervo facial
- VIII Nervo vestibulo-cloquear
- IX Nervo glossofaríngeo
- X Nervo vago
- XI Nervo acessório
- XII Nervo hipoglosso

Vasos sanguíneos na base do cérebro

C20:

- 1 Artéria cerebral anterior
- 2 Artéria comunicante anterior
- 3 Artéria carótida interna
- 4 Artéria cerebral mediana
- 5 Artéria comunicante posterior
- 6 Artéria cerebral posterior
- 7 Artéria superior do cerebelo
- 8 Artéria basilar
- 9 Artéria ponte
- 10 Artéria labiríntica
- 11 Artéria inferior anterior do cerebelo
- 12 Artéria vertebral
- 13 Artéria inferior posterior do cerebelo
- 14 Artéria espinhal anterior

Téleencéphale

C15, C16, C17, C18, C20:

- 1 Lobe frontal
- 2 Lobe pariétal
- 3 Lobe occipital
- 4 Lobe temporal
- 5 Sillon central
- 6 Circonvolution précentrale
- 7 Circonvolution postcentrale
- 8 Bulbe olfactif
- 9 Commissure antérieure
- 10 Corps calleux
 - a Genou
 - b Tronc
 - c Bourrelet
 - d Bec
- 11 Cloison transparente
- 12 Voûte
- 13 Commissure postérieure

C16, C17, C18, C20:

- 14 Insula
- 15 Capsule interne
- 16 Ventricule latéral
 - e Corne antérieure
 - f Carrefour ventriculaire
- 17 Plexus choroïdien
 - g Corne postérieure

C17, C18, C20:

- h Corne inférieure
- 18 Hippocampe

Diencéphale

C15, C16, C17, C18, C20:

- 19 Thalamus
- 20 Sillon de Monro
- 21 Hypothalamus
- 22 Adhésion interthalamique
- 23 Corps pinéal (épiphyse)
- 24 Tubercules mammillaires
- 25 Glande pituitaire (hypophyse)
- 26 Plexus choroïde médian

C17, C18, C20:

- 27 Noyau caudé
- 28 Tubercule postérieur du thalamus
- 29 Corps genouillé médial
- 30 Corps genouillé latéral

Mésencéphalon

C15, C16, C17, C18, C20:

- 31 Toit du mésencéphale (lame quadrijumelle)

- 32 Calotte du mésencéphale

- 33 Calotte pédonculaire

- 34 Aqueduc de Sylvius

Métencéphale

- 35 Cervelet
 - a Vermis
 - b Amygdale
 - c Flocculus du cervelet
 - d Arbre de vie
 - e Quatrième ventricule
- 36 Pont
 - f Pédoncule cérébelleux supérieur
 - g Pédoncule cérébelleux moyen
 - h Pédoncule cérébelleux inférieur

Myéleencéphale

- 37 Bulbe rachidien
- 38 Olive
- 39 Pyramide
- 40 Nerf cervical latéral

Nerfs crâniens

- I Nerf olfactif
- II Nerf optique
- III Nerf moteur oculaire commun
- IV Nerf pathétique
- V Nerf trijumeau
- VI Nerf moteur oculaire externe
- VII Nerf facial
- VIII Nerf vestibulo-cochléaire
- IX Nerf glossopharyngien
- X Nerf vague
- XI Nerf accessoire
- XII Nerf hypoglosse

Cercle de Willis

C20:

- 1 Artère cérébrale antérieure
- 2 Artère communicante antérieure
- 3 Artère carotide interne
- 4 Artère cérébrale moyenne
- 5 Artère communicante postérieure
- 6 Artère cérébrale postérieure
- 7 Artère cérébrale supérieure
- 8 Artère basilaire
- 9 Branche du pont
- 10 Artère du labyrinthe
- 11 Artère cérébrale inférieure antérieure
- 12 Artère vertébrale
- 13 Artère cérébrale inférieure postérieure
- 14 Artère spinale antérieure

O cérebro humano

Português

Telencéfalo

C15, C16, C17, C18, C20:

- 1 Lobo frontal
- 2 Lobo parietal
- 3 Lobo occipital
- 4 Lobo temporal
- 5 Sulco central
- 6 Giro pré-central
- 7 Giro pós-central
- 8 Bulbo olfativo
- 9 Comissura anterior
- 10 Corpo caloso
 - a Genu
 - b Tronco
 - c Esplênio
 - d Rostral
- 11 Septo pelúcido
- 12 Fórnix
- 13 Comissura posterior

C16, C17, C18, C20:

- 14 Ínsula
- 15 Cápsula interna
- 16 Ventrículo lateral
 - e Corno anterior
 - f Parte central
- 17 Plexo coróide
 - g Corno posterior

C17, C18, C20:

- h Corno lateral
- 18 Hipocampo

Diencefalo

C15, C16, C17, C18, C20:

- 19 Tálamo
- 20 Sulco hipotalâmico
- 21 Hipotálamo
- 22 Aderência intertalâmica
- 23 Glândula pineal
- 24 Corpo mamilar
- 25 Hipófise
- 26 Terceiro ventrículo com plexo coróide

C17, C18, C20:

- 27 Núcleo caudado
- 28 Pulvinar do tálamo
- 29 Corpo geniculado medial
- 30 Corpo geniculado lateral

Mesencéfalo

C15, C16, C17, C18, C20:

- 31 Teto do mesencéfalo

32 Tegmento mesencefálico

33 Crus cerebri

34 Aqueduto mesencefálico (de Sylvius)

Metencéfalo

35 Cerebelo

a Vérmis

b Tonsila

c Flóculo

d Arbol de la vida

e Cuatro ventrículo

36 Pons

f Pedúnculo cerebelar superior

g Pedúnculo cerebelar medio

h Pedúnculo cerebelar inferior

Mielencéfalo

37 Médula oblongada

38 Oliva

39 Pirâmide

40 N. cervical I

Nervios craneales

I N. olfatório

II N. óptico

III N. motor ocular comum

IV N. patético

V N. trigêmeo

VI N. motor ocular externo

VII N. facial

VIII N. auditivo

IX N. glossofaríngeo

X N. neumogástrico o vago

XI N. espinal

XII N. hipogloso

Círculo arterial cerebral (de Willis)

C20:

1 A. cerebral anterior

2 A. comunicante anterior

3 A. carótida interna

4 A. cerebral media o silviana

5 A. comunicante posterior

6 A. cerebral posterior

7 A. cerebelosa superior

8 A. basilar

9 R. ad pontem

10 A. auditiva interna

11 A. cerebelosa inferior, anterior

12 A. vertebral

13 A. cerebelosa inferior, posterior

14 A. espinal anterior

Telencefalo

C15, C16, C17, C18, C20:

- 1 Lobo frontale
- 2 Lobo parietale
- 3 Lobo occipitale
- 4 Lobo temporale
- 5 Solco centrale
- 6 Giro precentrale
- 7 Giro postcentrale
- 8 Bulbo olfattivo
- 9 Commessura anteriore
- 10 Corpo calloso
 - a Ginocchio
 - b Tronco
 - c Splenio
 - d Rostro
- 11 Setto pellucido
- 12 Fornice
- 13 Commessura posteriore

C16, C17, C18, C20:

- 14 Insula
- 15 Capsula interna
- 16 Ventricolo laterale
 - e Corno anteriore
 - f Parte centrale
- 17 Plesso coroideo
 - g Corno posteriore

C17, C18, C20:

- h Corno inferiore
- 18 Ippocampo

Diencefalo

C15, C16, C17, C18, C20:

- 19 Talamo
- 20 Solco ipotalamico
- 21 Ipotalamo
- 22 Adesione intertalamica
- 23 Ghiandola pineale
- 24 Corpo mammillare
- 25 Ghiandola pituitaria (ipofisi)
- 26 Plesso coroideo del terzo ventricolo

C17, C18, C20:

- 27 Nucleo caudato
- 28 Pulvinare
- 29 Corpo genicolato mediale
- 30 Corpo genicolato laterale

Mesencefalo

C15, C16, C17, C18, C20:

- 31 Lamina quadrigemina

32 Tegmento del mesencefalo

33 Peduncolo cerebrale

34 Acquedotto cerebrale

Metencefalo

35 Cervelletto

a Verme

b Tonsilla

c Flocculo

d Albero della vita

e Quarto ventricolo

36 Ponte

f Peduncolo cerebellare superiore

g Peduncolo cerebellare medio

h Peduncolo cerebellare inferiore

Mielencefalo

37 Medulla oblongata

38 Oliva

39 Piramide

40 Primo nervo cervicale

Nervi cranici

I Nervo olfattivo

II Nervo ottico

III Nervo oculomotore

IV Nervo trocleare

V Nervo trigemino

VI Nervo abducente

VII Nervo facciale

VIII Nervo vestibolo-cocleare

IX Nervo glossofaringeo

X Nervo vago

XI Nervo accessorio

XII Nervo ipoglosso

Circolo di Willis

C20:

1 Arteria cerebrale anteriore

2 Arteria comunicante anteriore

3 Arteria carotide interna

4 Arteria cerebrale media

5 Arteria comunicante posteriore

6 Arteria cerebrale posteriore

7 Arteria cerebellare superiore

8 Arteria basilare

9 Arterie pontine

10 Arteria labirintica

11 Arteria cerebellare inferiore anteriore

12 Arteria vertebrale

13 Arteria cerebellare inferiore posteriore

14 Arteria spinale anteriore

終脳 (大脳)

C15, C16, C17, C18, C20:

- 1 前頭葉
- 2 頭頂葉
- 3 後頭葉
- 4 側頭葉
- 5 中心溝
- 6 中心前回
- 7 中心後回
- 8 嗅球
- 9 前交連
- 10 脳梁
 - a 脳梁膝
 - b 脳梁幹
 - c 脳梁膨大
 - d 脳梁吻
- 11 透明中隔
- 12 脳弓
- 13 後交連

C16, C17, C18, C20:

- 14 (ライル) 島
- 15 内包
- 16 側脳室
 - e 前角
 - f 中心部
- 17 脈絡叢
 - g 後角

C17, C18, C20:

- h 下角
- 18 海馬

間脳

C15, C16, C17, C18, C20:

- 19 視床
- 20 視床下溝
- 21 視床下部
- 22 視床間橋
- 23 松果体
- 24 左乳頭体
- 25 脳下垂体
- 26 第3脳室脈絡叢

C17, C18, C20:

- 27 尾状角
- 28 視床枕
- 29 内側膝状体
- 30 外側膝状体

中脳

C15, C16, C17, C18, C20:

- 31 蓋板
- 32 被蓋
- 33 大脳脚
- 34 中脳水道

後脳

- 35 小脳
 - a 虫部
 - b 小脳扁桃
 - c 片葉
 - d 小脳活樹
 - e 第4脳室
- 36 橋
 - f 上小脳脚
 - g 中小脳脚
 - h 下小脳脚

髄脳

- 37 延髄
- 38 オリーブ
- 39 錐体
- 40 第1頸神経

脳神経

- I 嗅神経
- II 視神経
- III 動眼神経
- IV 滑車神経
- V 三叉神経
- VI 外転神経
- VII 顔面神経
- VIII 内耳神経
- IX 舌咽神経
- X 迷走神経
- XI 副神経
- XII 舌下神経

大脳動脈輪 (ウィリスの動脈輪)

C20:

- 1 前大脳動脈
- 2 前交通動脈
- 3 内頸動脈
- 4 中大脳動脈
- 5 後交通動脈
- 6 後大脳動脈
- 7 上小脳動脈
- 8 脳底動脈
- 9 橋枝
- 10 迷路 (内耳) 動脈
- 11 前下小脳動脈
- 12 椎骨動脈
- 13 後下小脳動脈
- 14 前脊髄動脈



3B SCIENTIFIC® PRODUCTS

3B Scientific GmbH

Rudorffweg 8 • 21031 Hamburg • Germany

Tel.: + 49-40-73966-0 • Fax: + 49-40-73966-100

www.3bscientific.com • 3b@3bscientific.com

© Copyright 2005 for instruction manual and design of product:
3B Scientific GmbH, Germany